

Innovación en técnica quirúrgica

Esfinteroplastia anatómica mediante reconstrucción combinada del esfínter anal interno y externo en el tratamiento quirúrgico de la incontinencia anal

Juan García-Armengol^a, Carolina Martínez-Pérez^{b,*} y José V. Roig-Vila^a

^aHospital Vithas Valencia 9 de Octubre, Valencia, España

^bConsortio Hospital General Universitario de Valencia, Valencia, España

INFORMACIÓN DEL ARTÍCULO

Historia del artículo:

Recibido el 22 de noviembre de 2021

Aceptado el 17 de diciembre de 2021

On-line el 4 de febrero de 2022

Palabras clave:

Esfinteroplastia

Esfínter anal interno

Incontinencia anal

Reparación esfinteriana

RESUMEN

Los estudios que evalúan la efectividad de la esfinteroplastia clásica muestran una mejoría de alrededor del 75% a corto plazo, constatándose un deterioro en el tiempo con resultados satisfactorios a largo plazo de alrededor del 50%. Tras introducir la realización de la reparación por separado del esfínter anal interno y el externo, se publicaron tasas de éxito del 80%, observando que estos resultados se mantenían a largo plazo. Pensamos que la introducción de modificaciones en la técnica quirúrgica desde una mentalidad anatómica y reconstructiva, que hemos denominado «esfinteroplastia anatómica mediante reconstrucción combinada de esfínter anal interno y externo», puede obtener muy buenos resultados clínicos y manométricos en el seguimiento a corto y medio plazo. Asimismo, el aumento de longitud de la barrera presiva generada por la técnica puede colaborar a que estos resultados se mantengan más estables a lo largo del tiempo que con la técnica clásica.

© 2021 AEC. Publicado por Elsevier España, S.L.U. Todos los derechos reservados.

Anatomic sphincteroplasty with combined reconstruction of internal and external anal muscles in the anal incontinence surgical treatment

ABSTRACT

Several groups studying the results of the classic sphincteroplasty show improvement of 75% of patients treated in a short-term follow-up, with a worsening of this data in the long-term follow-up down to an improvement of 50% of the patients. Some other groups published more optimistic results, showing an 80% success rate without any deterioration of the technique over time after introducing a separate repair of the internal and external muscles. We think that the introduction of some modifications in the classic technique,

Keywords:

Sphincteroplasty

Internal anal sphincter

Anal incontinence

Anal sphincter repair

* Autor para correspondencia.

Correo electrónico: kalmape@hotmail.com (C. Martínez-Pérez).

<https://doi.org/10.1016/j.ciresp.2021.12.007>

0009-739X/© 2021 AEC. Publicado por Elsevier España, S.L.U. Todos los derechos reservados.

named “anatomic sphincteroplasty with combined reconstruction of external and internal anal sphincter muscles” may obtain very good clinical and anorectal manometric results both in a short and mid-term follow-up. In addition, increasing the pressive length in the anal canal may contribute to maintain more stable results over time.

© 2021 AEC. Published by Elsevier España, S.L.U. All rights reserved.

Introducción

La reparación esfinteriana es una de las técnicas más utilizadas para tratar la incontinencia anal cuando existe una lesión grave de los esfínteres, causada por un antecedente obstétrico, cirugía proctológica o traumatismo accidental¹⁻⁶.

La esfinteroplastia solapante descrita por Parks y McPartlin⁷ y modificada por Fang et al.⁸ en 1984 sigue siendo el procedimiento quirúrgico más utilizado por la mayoría de los cirujanos⁹. La técnica, como se describió, recomendaba no separar el esfínter anal interno (EAI) del externo (EAE) ni escindir el tejido cicatricial de los cabos musculares seccionados⁸. La mayoría de los autores coinciden en que son buenos o muy buenos a corto y medio plazo, restableciendo la continencia para heces sólidas y líquidas en el 60-80% de los pacientes⁹⁻¹¹. Sin embargo, se ha constatado un deterioro de su eficacia en el tiempo, disminuyendo esta hasta un 50% a largo plazo^{3,11}.

En 1991, Wexner et al.¹² introdujeron una modificación: la reparación por separado del EAI y del EAE. Las primeras publicaciones mostraron resultados discretamente superiores a corto y medio plazo (un 75% recuperaron la continencia a heces), y Maslekar et al.¹³ publicaron que dichos resultados se mantenían estables en el tiempo. Por el contrario, Briel et al.¹⁴ no encontraron ningún beneficio con esta modificación técnica.

Nuestra experiencia en estudios anatómicos que emplean modelos de simulación cadavérica para la formación en técnicas quirúrgicas en coloproctología nos permitió observar que la posibilidad de una disección y reparación por separado del EAI y el EAE restituye mejor y más selectivamente la anatomía lesionada. Asimismo, se decidió también incorporar algunos detalles en la disección del área afectada y en la práctica de medidas específicas con intención reconstructiva.

Técnica quirúrgica

Hemos denominado a esta variación de la esfinteroplastia clásica «esfinteroplastia anatómica mediante la reconstrucción combinada del esfínter anal interno y externo».

Las principales modificaciones introducidas en la técnica son las siguientes:

1. Realización de una disección profunda del espacio anovaginal hasta visualizar claramente ambas lazadas del músculo puborrectal. Disección del espacio interesfinteriano separando el EAI del EAE. Todo ello nos va a permitir efectuar una plicatura o una esfinterorrafia del EAI (cuando

se evidencia su lesión completa) de forma longitudinal en la línea media de al menos 4 cm de longitud. De esta forma, incrementamos la presión máxima basal o en reposo no solo circunferencialmente, sino que dicho aumento lo prolongamos en profundidad, restaurándose tanto anatómica como funcionalmente al máximo posible la longitud presiva del canal anal.

2. La realización de la plicatura del EAI en su porción más distal incluye también una plastia anal con el tejido celular subcutáneo a nivel del mismo margen anal, lo cual permite restaurar los pliegues anales cutáneos mediante la inversión y protrusión externa de dicho margen anal. Así, se puede incrementar no solo la longitud de la plastia, sino que a su vez generaría mayor efecto barrera a la altura del margen anal, logrando un mejor cierre completo o sellado del orificio anal en reposo.
3. Tras la identificación y disección inicial de los cabos musculares del EAE, se puede extirpar el tejido fibrótico cicatricial y no contráctil de dichos cabos. Estos no precisan liberarse mucho a nivel lateral, evitando así lesiones nerviosas de ramas terminales pudendas, dado que la plicatura del EAI en la línea media permite que la esfinteroplastia solapante de los cabos del EAE se realice con facilidad y sin ninguna tensión.

El vídeo de los pasos fundamentales de la técnica quirúrgica se puede visualizar en el enlace que aparece en la [figura 1](#).

La técnica esquematizada por pasos:

1. Incisión curvilínea en la zona del defecto, alejada 2-3 cm del margen anal.
2. Disección amplia del espacio anovaginal ([fig. 2](#)).
3. Disección lateral hasta localizar los cabos del complejo esfinteriano.
4. Identificación del EAI. Exéresis del tejido cicatricial del EAE. Disección del espacio interesfinteriano ([fig. 3](#)).
5. Plicatura o esfinterorrafia selectiva del EAI con sutura trenzada reabsorbible de 3/0, generando una rafia de 4 cm ([fig. 4](#)).
6. Realización de una plastia anal mediante la inversión y protrusión del mismo margen anal ([fig. 5](#)).
7. Solapamiento del EAE con sutura monofilar reabsorbible a largo plazo de 3/0.
8. Aproximación del tejido celular subcutáneo.
9. Cierre parcial simple de la piel o con colgajo en alas de mariposa en los casos de cloaca anovaginal severa.

Todos los pacientes en los que se ha practicado esta técnica presentaban un defecto del EAE y del EAI que no sobrepasaba



Figura 1 – Vídeo que muestra una esfinteroplastia anatómica.

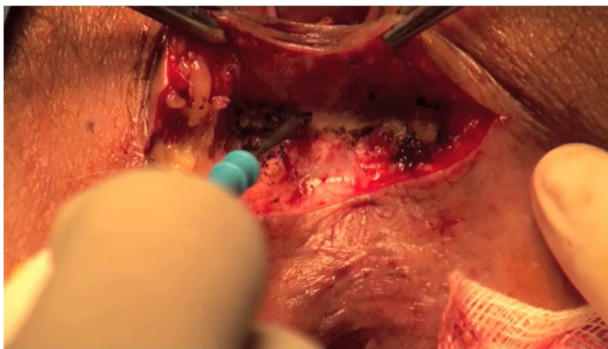


Figura 2 – Disección en profundidad del espacio anovaginal.

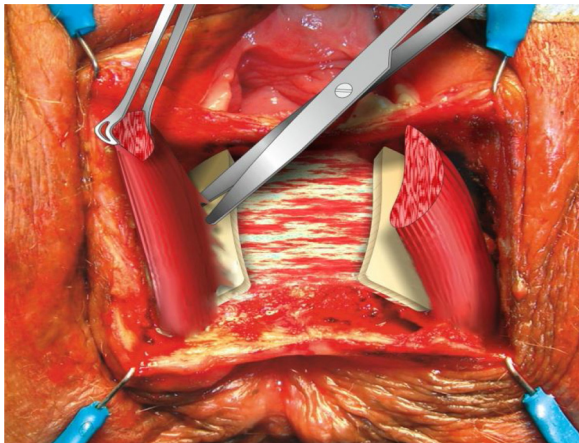


Figura 3 – Disección del espacio interesfinteriano.

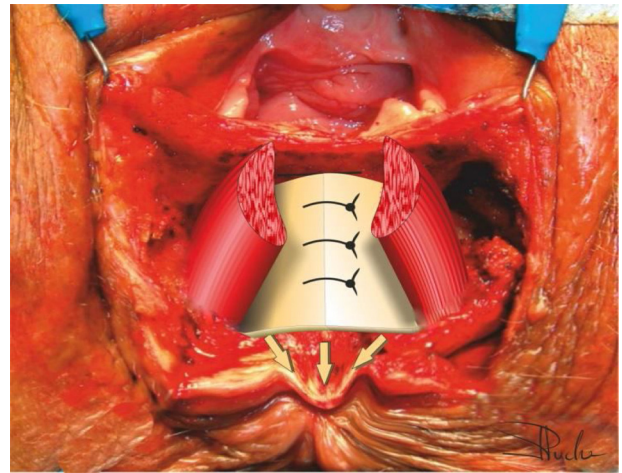


Figura 4 – Esfinterorrafia del esfínter anal interno.

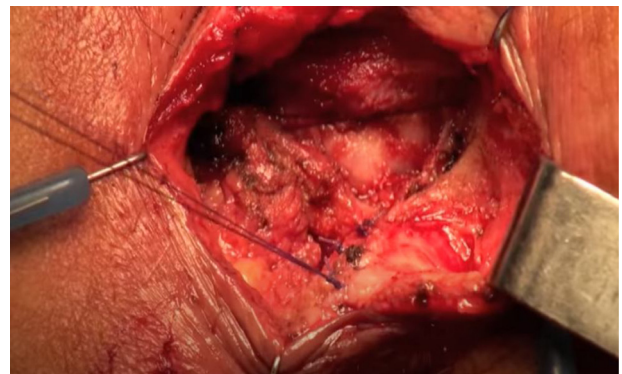


Figura 5 – Plastia anal.

los 180°, independientemente de su etiología. Asimismo, todos los casos presentaban una puntuación en la escala de la Cleveland Clinic¹⁵ superior a 9 puntos, tras la implementación de medidas higiénico-dietéticas, medicamentosas y biofeedback.

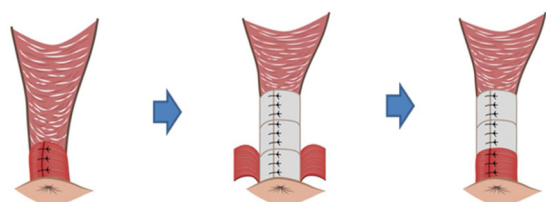
Hasta el momento hemos realizado la técnica en 30 pacientes, evaluando sus resultados a corto y medio plazo,

con una mediana de seguimiento de 11,5 y 37,5 meses, respectivamente. Cinco pacientes presentaron alguna complicación posquirúrgica, resolviéndose de forma conservadora todas ellas, salvo en una paciente, que precisó una nueva esfinteroplastia. Entre los resultados observados, se objetivó una mejoría en la puntuación del Cleveland Clinic Score, que pasó de una mediana de 15,5 a 3 puntos en la evaluación precoz y a 2 puntos en la realizada a más de 3 años tras la cirugía ($p < 0,001$ entre valores preoperatorios y postoperatorios). Se produjo una mejoría estadísticamente significativa en todos los ítems de la encuesta de calidad de vida para la incontinencia fecal y más del 93% de los pacientes se mostraron satisfechos o muy satisfechos tras la cirugía. Se evidenció, asimismo, un aumento significativo de la PMB y de la PMCV, que pasaron de una mediana de 25 y 55 mmHg a 40 y 100 mmHg ($p < 0,001$), respectivamente, en el seguimiento a corto plazo. Las mismas variables fueron evaluadas comparando ambos períodos de seguimiento postoperatorio, sin que se objetivara deterioro de los resultados. Estos datos se encuentran pendientes de publicación de manera más desarrollada.

Tabla 1 – Evaluación del Cleveland Clinic Score con el tiempo en diferentes series

Autores		N	CCS Pre	CCS Postop1 (meses)	CCS Postop2 (meses)	p ^a
Esfincteroplastia clásica						
	Evans et al. ²⁰ (2006)	33	9,71	6,36 (< 42)	4,73 (> 42)	> 0,05
	Lehto et al. ²¹ (2013)	56	11,8	9,5 (22,8)	12 (89,3)	0,003
	Johnson et al. ²² (2010)	33	12	7 (12)	9 (103)	≤ 0,05
	Pla-Mart et al. ¹⁷ (2020)	35	15,7	6,1 (30)	8,4 (110)	> 0,05
Esfincteroplastia combinada						
	Maslekar et al. ¹³ (2007)	64	12	5 (12)	7 (84)	0,09
	Serie actual	20	15,5	2,5 (12)	3 (55)	0,78

CCS: Cleveland Clinic Score; Postop1: postoperatorio precoz; Postop2: postoperatorio tardío; Pre: preoperatorio.
^a Comparación estadística de los resultados entre ambas evaluaciones postoperatorias.

**Figura 6 – Esquema comparativo entre la técnica clásica y la esfinteroplastia anatómica.**

Discusión

El hecho de realizar una disección más amplia y en profundidad del espacio anovaginal permite una reparación más larga mediante la plastia del EAI. Esta reconstrucción alcanza más profundidad que el área del solapamiento del EAE.

De forma gráfica, sería como si abotonáramos una camisa de forma completa, no solo en su porción inferior o media, sino que lo hiciésemos completamente hasta su parte superior. Esto nos parece un factor clave en la mejoría de los resultados clínicos, pues ampliamos el área presiva de forma longitudinal y en profundidad con respecto a la técnica clásica de esfinteroplastia solapante en bloque, en la que solo recuperaríamos el canal anal presivo en el área del solapamiento (fig. 6).

Asimismo, la plicatura o esfinterorrafia del EAI nos va a permitir realizar más fácilmente un solapamiento del EAE sin tensión, lo que se puede también asociar a menores fallos de la técnica. Por todo ello, diferimos de la opinión de Briel et al.¹⁴, quienes afirman que la disección más compleja del EAI y del EAE y la amplia disección del espacio anovaginal no tiene repercusiones clínicas; de hecho, en nuestro estudio observamos un aumento mayor de resultados aceptables y de la PMB postoperatoria que lo descrito en la literatura.

Otra modificación que incluye nuestra técnica es continuar la plastia del EAI muy distalmente, hasta alcanzar en ella el tejido celular subcutáneo del propio margen anal. Esta plastia genera un abultamiento en este, a modo de «hemorroide», que puede recordar la propia función fisiológica que juegan los

plexos hemorroidales en la continencia¹⁶. Asimismo, hemos observado que realizar esta sutura tan distal nos permite rehacer los pliegues perdidos del margen anal. Nuestra impresión es que añadir este detalle técnico a la reparación por separado del EAI y el EAE de la técnica propuesta por Wexner et al.¹² puede ser clave para incrementar el efecto barrera, sellando de manera más competente el nuevo orificio anal, lo que se traduciría en una mayor posibilidad de recuperación de la continencia a los gases y la disminución del ensuciamiento, que en series previas de nuestro grupo^{17,18}, cuando no incluíamos esta maniobra, no solía suceder.

No existe en la literatura ningún estudio que evalúe si la preservación del tejido cicatricial de los cabos esfinterianos, en los casos en los que se repara el EAI de forma independiente, es necesaria o beneficiosa. Este tejido cicatricial hipotéticamente podría permitir alargar los cabos esfinterianos para evitar la sutura a tensión, a la vez que las suturas a ese nivel tendrían menos riesgo de desgarrar los tejidos que si se realizan a nivel muscular. Sin embargo, al incorporar previamente la plastia del EAI de forma independiente, acerca claramente los cabos del EAE de forma que pueden solaparse sin dificultad o tensión. Así, la esfinteroplastia no debe pretender recuperar solamente el aspecto anatómico, sino también su funcionalidad, por lo que creemos que un tejido muscular suturado sin tensión, bien vascularizado, sano, ofrecerá supuestamente mejores resultados.

En los últimos años se han publicado múltiples estudios apuntando a un deterioro de los resultados clínicos con el paso del tiempo, refiriendo varios autores que el empeoramiento comienza a aparecer entre los 41 y los 60 meses^{11,19}. En nuestro estudio, aunque el seguimiento a más largo plazo está realizado a 37,5 meses de mediana, no hemos observado deterioro (tabla 1).

Como conclusión, pensamos que la «esfinteroplastia anatómica con reconstrucción combinada del EAI y del EAE» es una técnica segura, reproducible, con un bajo porcentaje de complicaciones y que presenta muy buenos resultados a corto y medio plazo, sin objetivar deterioro en el tiempo evaluado.

Conflicto de intereses

Los autores declararan que no presentan ningún conflicto de intereses.

BIBLIOGRAFÍA

1. Engel AF, Lunniss PJ, Kamm MA, Phillips RK. Sphincteroplasty for incontinence after surgery for idiopathic fistula in ano. *Int J Colorectal Dis.* 1997;12:323-5. <http://dx.doi.org/10.1007/s003840050116>.
2. Engel AF, Kamm MA, Sultan AH, Bartram CI, Nicholls RJ. Anterior anal sphincter repair in patients with obstetric trauma. *Br J Surg.* 1994;81:1231-4. <http://dx.doi.org/10.1002/bjs.1800810853>.
3. Malouf AJ, Norton CS, Engel AF, Nicholls RJ, Kamm MA. Long-term results of overlapping anterior anal-sphincter repair for obstetric trauma. *Lancet.* 2000;355:260-5. [http://dx.doi.org/10.1016/S0140-6736\(99\)05218-6](http://dx.doi.org/10.1016/S0140-6736(99)05218-6).
4. Karoui S, Leroi AM, Koning E, Menard JF, Michot F, Denis P. Results of sphincteroplasty in 86 patients with anal incontinence. *Dis Colon Rectum.* 2000;43:813-20. <http://dx.doi.org/10.1007/bf02238020>.
5. Sangalli MR, Marti MC. Results of sphincter repair in postobstetric fecal incontinence. *J Am Coll Surg.* 1994;179:583-6.
6. Ctercteko GC, Fazio VW, Jagelman DG, Lavery IC, Weakley FL, Melia M. Anal sphincter repair: A report of 60 cases and review of the literature. *Aust N Z J Surg.* 1988;58:703-10. <http://dx.doi.org/10.1111/j.1445-2197.1988.tb01100.x>.
7. Parks AG, McPartlin JF. Late repair of injuries of the anal sphincter. *Proc R Soc Med.* 1971;64:1187-9.
8. Fang DT, Nivatvongs S, Vermeulen FD, Herman FN, Goldberg SM, Rothenberger DA. Overlapping sphincteroplasty for acquired anal incontinence. *Dis Colon Rectum.* 1984;27:720-2. <http://dx.doi.org/10.1007/bf02554596>.
9. Del Rio C, Biondo S, Marti-Rague J. [Fecal incontinence. Patient assessment and classical treatments] Spanish. *Cir Esp.* 2005;78 Suppl 3:34-40. [http://dx.doi.org/10.1016/s0009-739x\(05\)74642-x](http://dx.doi.org/10.1016/s0009-739x(05)74642-x).
10. Cook TA, Mortensen NJ. Management of faecal incontinence following obstetric injury. *Br J Surg.* 1998;85:293-9. <http://dx.doi.org/10.1046/j.1365-2168.1998.00693.x>.
11. Lamblin G, Bouvier P, Damon H, Chabert P, Moret S, Chene G, et al. Long-term outcome after overlapping anterior anal sphincter repair for fecal incontinence. *Int J Colorectal Dis.* 2014;29:1377-83. <http://dx.doi.org/10.1007/s00384-014-2005-9>.
12. Wexner SD, Marchetti F, Jagelman DG. The role of sphincteroplasty for fecal incontinence reevaluated: A prospective physiologic and functional review. *Dis Colon Rectum.* 1991;34:22-30. <http://dx.doi.org/10.1007/bf02050202>.
13. Maslekar S, Gardiner AB, Duthie GS. Anterior anal sphincter repair for fecal incontinence: Good longterm results are possible. *J Am Coll Surg.* 2007;204:40-6. <http://dx.doi.org/10.1016/j.jamcollsurg.2006.10.008>.
14. Briel JW, de Boer LM, Hop WC, Schouten WR. Clinical outcome of anterior overlapping external anal sphincter repair with internal anal sphincter imbrication. *Dis Colon Rectum.* 1998;41:209-14. <http://dx.doi.org/10.1007/bf02238250>.
15. Jorge JM, Wexner SD. Etiology and management of fecal incontinence. *Dis Colon Rectum.* 1993;36:77-97. <http://dx.doi.org/10.1007/bf02050307>.
16. Lestar B, Penninckx F, Kerremans R. The composition of anal basal pressure. An in vivo and in vitro study in man. *Int J Colorectal Dis.* 1989;4:118-22. <http://dx.doi.org/10.1007/bf01646870>.
17. Pla-Mart V, Martín-Arévalo J, Marti-Fernandez R, Moro-Valdezate D, Garcia-Botello S, Espi-Macias A, et al. Long-term evolution of continence and quality of life after sphincteroplasty for obstetric fecal incontinence. *Ann Coloproctol.* 2020. <http://dx.doi.org/10.3393/ac.2020.09.16>. Epub antes de impresión.
18. Pla-Martí V, Moro-Valdezate D, Alos-Company R, Solana-Bueno A, Roig-Vila JV. The effect of surgery on quality of life in patients with faecal incontinence of obstetric origin. *Colorectal Dis.* 2007;9:90-5. <http://dx.doi.org/10.1111/j.1463-1318.2006.01128.x>.
19. McManus BP, Allison S, Hernandez-Sanchez J. Anterior sphincteroplasty for fecal incontinence: Predicting incontinence relapse. *Int J Colorectal Dis.* 2015;30:513-20. <http://dx.doi.org/10.1007/s00384-015-2162-5>.
20. Evans C, Davis K, Kumar D. Overlapping anal sphincter repair and anterior levatorplasty: Effect of patient's age and duration of follow-up. *Int J Colorectal Dis.* 2006;21:795-801. <http://dx.doi.org/10.1007/s00384-006-0101-1>.
21. Lehto K, Hyoty M, Collin P, Huhtala H, Aitola P. Seven-year follow-up after anterior sphincter reconstruction for faecal incontinence. *Int J Colorectal Dis.* 2013;28:653-8. <http://dx.doi.org/10.1007/s00384-013-1663-3>.
22. Johnson E, Carlsen E, Steen TB, Backer Hjorthaug JO, Eriksen MT, Johannessen HO. Short- and long-term results of secondary anterior sphincteroplasty in 33 patients with obstetric injury. *Acta Obstet Gynecol Scand.* 2010;89:1466-72. <http://dx.doi.org/10.3109/00016349.2010.519019>.