

Miocardopatía espongiiforme o no compactada del ventrículo izquierdo

Róger A. Lanzas-Rodríguez¹, Donato A. Salas-Segura²

Resumen

La miocardopatía espongiiforme es una forma infrecuente de miocardopatía congénita, resultado de la interrupción del desarrollo embrionario endomiocárdico normal, que produce la no compactación del miocardio ventricular (miocardio no compactado). El ecocardiograma bidimensional y el *doppler* en color permiten el diagnóstico de la entidad, siendo sus principales características las múltiples trabeculaciones y recesos que se comunican directamente con la cavidad ventricular.

Existe una alta incidencia familiar de esta enfermedad, asociada con anomalías del cromosoma Xq28. Presentamos dos casos ilustrativos en dos hermanos jóvenes, de raza negra, diagnosticados mediante eco cardiografía *doppler* codificado en color, en el Hospital Regional Dr. Tony Facio Castro de Limón.

Descriptor: Miocardopatía espongiiforme, miocardio no compactado, miocardopatía dilatada.

Key words: spongy myocardium, non compaction of ventricular myocardium.

Recibido: 11 de julio de 2005

Aceptado: 8 de noviembre de 2005

La miocardopatía espongiiforme (ME), también conocida como "miocardio no compactado", es una enfermedad congénita poco frecuente, resultado de una embriogénesis endomiocárdica alterada, que produce una detención del proceso normal de compactación del miocardio^{1,2}. Análisis con estudios de medicina nuclear y postmortem han identificado anomalías de la microcirculación, las cuales estarían relacionadas con la presencia de lesiones isquémicas subendoteliales.

La presentación clínica puede ser: insuficiencia cardíaca izquierda, fenómenos embólicos, arritmias ventriculares y un alto porcentaje de casos de muerte súbita. Sus aspectos clínicos y pronósticos son muy similares a los de la miocardopatía dilatada idiopática³.

El diagnóstico de esta entidad se hace por los hallazgos ecocardiográficos típicos, como son los recesos y trabeculaciones intramiocárdicas. Los criterios ecocardiográficos son: 1) ausencia de otras lesiones cardíacas coexistentes; 2) engrosamiento de la pared miocárdica en la que se observan prominentes trabeculaciones y recesos profundos que se perfunden desde la cavidad ventricular, lo que se pone de manifiesto con el *doppler* en color; 3) engrosamiento generalmente localizado en el ápex y segmentos medio ventriculares lateral o inferior.

Deberá hacerse el diagnóstico diferencial con: a) trabeculaciones prominentes normales que suelen ser leves en relación con las numerosas de esta entidad, b) miocardopatía hipertrofica, caracterizada por ausencia de recesos intramiocárdicos, c) cardiopatía dilatada, que puede presentar trabeculaciones de menor espesor y d) presencia de trombo apical del ventrículo izquierdo.

El tratamiento no difiere del utilizado en la insuficiencia cardíaca, debiéndose hacer énfasis en la necesidad de anticoagulación y evaluación del riesgo potencial de arritmias letales. La

¹ Especialista en Cardiología, Hospital Regional Dr. Tony Facio Castro.

² Especialista en Medicina Interna, Hospital Dr. Rafael Ángel Calderón Guardia.

Correspondencia:

Dr. Donato A. Salas Segura
Apdo. Postal 10706-1000 SJ
e-mail: dasscom@racsa.co.cr

investigación en familiares de primer grado permitirá identificar portadores asintomáticos.

Se presentan sendos casos de ME en 2 hermanos de raza negra, sin otras anomalías asociadas y cuyas presentaciones clínicas principales fueron en uno, un fenómeno embólico cerebral y en el otro, insuficiencia cardiaca congestiva.

Caso clínico 1:

Paciente masculino de 30 años de edad, raza negra, que se refirió a eco-doppler control con diagnóstico de miocardiopatía dilatada.

Como antecedente de importancia, 5 años antes, siendo previamente sano fue referido al servicio de emergencias del Hospital Dr. Tony Facio Castro por un cuadro súbito de hemiplejía derecha. En el ecocardiograma realizado en esa fecha se le encontró una aurícula izquierda levemente dilatada, sin trombos en su interior, importante aumento de los diámetros internos del ventrículo izquierdo, hipocinesia difusa severa, hipertensión arterial pulmonar leve, regurgitación mitral y tricuspídea leves, no observándose derrame pericárdico ni masas o trombos dentro del ventrículo izquierdo; se concluyó que se trataba de un caso de miocardiopatía dilatada con severo deterioro de la función sistólica del ventrículo izquierdo (cuadro 1).

El electrocardiograma mostró datos de crecimiento biauricular, biventricular y trastornos difusos de la repolarización ventricular.

La tomografía cerebral demostró 6 áreas de infartos cerebrales en territorios occipitales derechos y parietales izquierdos, sugiriendo fenómenos embólicos con infartos cerebrales. Se inició manejo con heparina intravenosa, posteriormente: warfarina, digoxina y enalapril.

A su egreso hospitalario quedó en control en la consulta de Cardiología, observándose como secuela de sus eventos embólicos, hemiparesia izquierda.

En el ecocardiograma de control (con un nuevo equipo doppler codificado en color) llamó la atención en el eje

Cuadro 1			
CASO No 1	Medidas	CASO No 2	Medidas
AI	47 mm (nl <40)	AI	< 40 mm
DDVI	84.1 mm (nl <55)	DDVI	67.6 mm
DSVI	76.9 mm (nl <40)	DSVI	60.0 mm
FE	15-20% (nl >55%)	FE	24 %

AI = Atrio Izquierdo, DDVI = Diámetro Diastólico de Ventrículo Izquierdo
 DSVI = Diámetro Sistólico de Ventrículo Izquierdo, FE = Fracción de Eyección

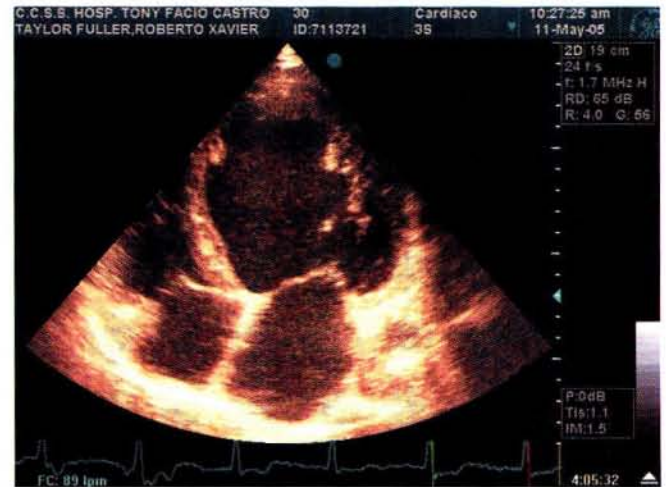
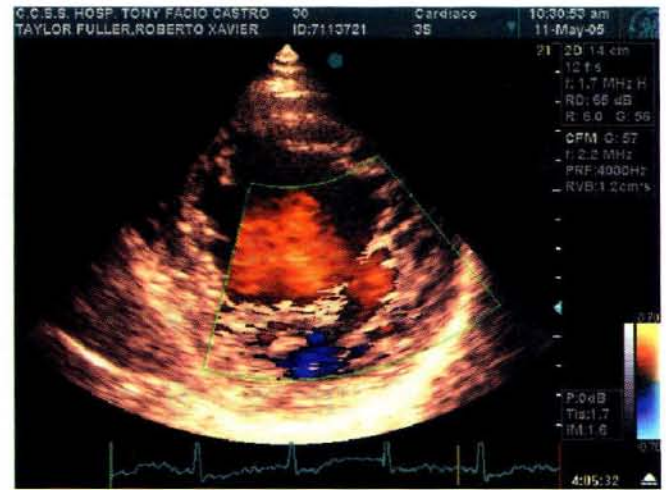


Figura 2. Caso 1. Imagen 2D apical de cuatro cámaras, que muestra importante dilatación de cavidades izquierdas, con el engrosamiento y trabeculaciones con los recesos intramiocárdicos que son más prominentes en región apicolateral del ventrículo izquierdo.

corto del ventrículo izquierdo, un conspicuo engrosamiento de la pared lateral e inferior del ventrículo izquierdo, con marcadas trabeculaciones y recesos que penetraban en la pared, observándose cómo se llenaban de sangre desde la cavidad ventricular (Figura 1). En el eje apical de 4 cámaras se observó dilatación marcada del ventrículo izquierdo e imagen de trabeculaciones y recesos en la pared miocárdica, que eran más prominentes en la región apicolateral (Figura 2). Con base en lo anterior se estableció el diagnóstico de ME o miocardiopatía no compactada.

Caso clínico 2:

Masculino de 22 años, de raza negra, referido a la consulta de Cardiología del Hospital Dr. Tony Facio de Limón, con el diagnóstico de cardiopatía hipertensiva.

Antecedentes heredo familiares: un hermano (caso anterior) diagnosticado inicialmente con miocardiopatía dilatada.

Historia de disnea progresiva de esfuerzos en la última semana, llegando a la ortopnea. A la exploración física, tenía campos pulmonares limpios, ruidos cardiacos rítmicos con franco ritmo de galope ventricular, sin edemas ni visceromegalias. La radiografía de tórax mostró cardiomegalia global grado III, con hilios reforzados. El electrocardiograma tenía un ritmo sinusal, con datos de crecimiento de ventrículo izquierdo y trastorno difuso de la repolarización ventricular. Se refirió a Emergencias a compensar y posteriormente se inició manejo ambulatorio con digoxina 0.25 mg/día, enalapril 5 mg/día, espirinolactona 25 mg/día, ácido acetil-salicílico 100 mg/día, e hidroclorotiazida 25 mg/día.

El ecocardiograma doppler en color encontró: un atrio izquierdo de tamaño normal, moderado aumento de los diámetros internos del ventrículo izquierdo con hipocinesia difusa y una fracción de eyección de un 20%, importante aumento de la distancia E-Septum, con presencia de leve ecocontraste espontáneo cerca del ápex del ventrículo izquierdo, concluyéndose que se trataba de una miocardiopatía dilatada y agregándosele al manejo tratamiento anticoagulante con warfarina. La serología por enfermedad de Chagas fue negativa. Cuando se le diagnosticó a su hermano una miocardiopatía espongiiforme (Caso N°1), se revisó nuevamente el estudio del paciente encontró en proyección apical de cuatro cámaras: dilatación importante, con engrosamiento y trabeculaciones en la región apical y lateral del ventrículo izquierdo, en el eje corto en el nivel de los músculos papilares; se observó este engrosamiento en las paredes laterales e inferiores con recesos que penetraban en la pared miocárdica, concluyéndose también el diagnóstico de ME.

Actualmente el paciente cursa asintomático con tratamiento médico y anticoagulación.

Discusión:

Dentro de las miocardiopatías, definidas como el conjunto de enfermedades del miocardio que causan una mala función de este, la forma espongiiforme o de miocardio no compactado es infrecuente y ha sido incluida en el grupo de las miocardiopatías sin clasificar.

En el Hospital Regional Dr. Tony Facio Castro de Limón, desde que se iniciaron los estudios con ecocardiografía *doppler* a color, solo se han diagnosticado estos 2 casos en 992 procedimientos de ecocardiografía realizados (0.20%); si se tomáran en cuenta todos los estudios previos con ecocardiografía *doppler*, su incidencia disminuye aún más, siendo 2 casos en 2,525 estudios efectuados (0.079%). En estudios ecocardiográficos mundialmente se ha reporta-

do una prevalencia, en estudios ecocardiográficos, de esta enfermedad, del 0,05% ⁴.

A pesar de ser poco frecuente, la miocardiopatía espongiiforme se está diagnosticando más, gracias al desarrollo de la ecocardiografía bidimensional doppler a color, que pone de manifiesto las imágenes características de las trabeculaciones y los recesos intramiocárdicos que se comunican directamente con la cavidad ventricular en ausencia de otras anomalías ⁵. De hecho, a los pacientes aquí descritos ya se le había realizado un Eco-doppler previo, diagnosticándoseles miocardiopatía dilatada y llegándose a la conclusión de ME cuando se le repitió el estudio con el doppler codificado en color, casi 5 años después, a uno de ellos, y correlacionando posteriormente los hallazgos del Eco-bidimensional con esta patología, en el segundo paciente. Dichas imágenes ecocardiográficas coinciden con el examen anatomopatológico de casos de publicaciones previas realizadas por otros autores ⁶.

La afectación del ventrículo izquierdo es la más frecuente, y se encuentra en las pocas series reportadas, compromiso del ventrículo derecho y septum interventricular en menor proporción, y en un 40%, compromiso biventricular⁷. En nuestros casos la localización predominante fue en las regiones laterales e inferolaterales del ventrículo izquierdo.

Se han mencionado dos variedades de la enfermedad: una aislada, que no se asocia a otra malformación cardíaca ni extracardíaca, y otra con dismorfia facial y síndrome de preexcitación, con arritmias que pueden ser supraventriculares, mediadas por la vía anómala, o bien arritmias ventriculares, cuyo mecanismo electrofisiológico no está aún determinado. Existe una base genética independientemente de su forma de presentación, relacionada con la mutación del gen G 4,5, en el cromosoma Xq 28, con una recurrencia familiar alta ⁸. En esta casuística se trató de dos hermanos masculinos, de raza negra, lo que nos llevará a investigar a sus familiares en primer grado, con el fin de diagnosticar posibles portadores asintomáticos de la enfermedad. En relación con la mortalidad, se menciona que es de un 80% a los 6 años.

Conclusión:

La ME o miocardio no compactado, a pesar de ser una entidad poco frecuente, debe sospecharse en aquellos pacientes que se han catalogado como portadores de miocardiopatías dilatadas en un estudio ecocardiográfico previo. Por ello es importante conocer los criterios ecocardiográficos aquí descritos, a fin de mejorar la aproximación clínica y el tratamiento.

Se recomienda: 1. El manejo de la insuficiencia cardíaca, 2. La anticoagulación inmediata, 3. El manejo de eventuales arritmias, 4. Considerar aquellos tributarios de trasplante cardíacos o del implante de un cardiodesfibrilador automático.

Se pone de manifiesto una vez más, la importancia de contar con estudios de ecocardiografía *doppler* en color, con equipos de calidad y tecnología en los hospitales regionales del país.

Abstract

Noncompaction of the ventricular myocardium or "spongy myocardium", is a rare congenital cardiomyopathy resulting from an arrest in normal endomyocardial embryogenesis. The characteristic echocardiographic findings of this disease consist of multiple myocardial trabeculations and deep intertrabecular recesses communicating with the left ventricular cavity.

Familial occurrence has been observed linked to the Xq29 chromosome. Two cases in young black brothers are presented, both have the typical clinical and echocardiographic features of the disease, the diagnosis was made at the Tony Facio Castro Regional Hospital of Limón.

Referencias

1. Baratta S, Darí V. Miocardiopatía no compactada aislada del ventrículo izquierdo. Criterios Diagnósticos Ecocardiográficos. <http://www.sac.org.ar/Publicaciones/ecosac/4/1.htm>.
2. Siles JR, Arizón JM, López A, Mesa D, López F, Ramírez A. Forma aislada de miocardiopatía esponjiforme. *Rev Esp Cardiol* 2002; 55:71-73.
3. Chin TK, Perloff JK, Williams RG, Jue K, Mohrmann R. Isolated noncompaction of left ventricular myocardium. A study of eight cases. *Circulation* 1990; 82: 507-513.
4. Munive ER. Ecocardiografía: metodología, diagnóstico y aplicación clínica. México. Editorial Manual Moderno; 2004:129.
5. Agmon Y, Connolly HM, Olson LJ, Khandheria BK, Seward JB. Non compaction of the ventricular myocardium. *J Am Soc Echocardiogr* 1999; 91:69-72.
6. Kurosaki K, Ikeda U, Hojo Y, Fujikawa H, Katsuki T, Shimada K. Familial isolated non compaction of the ventricular myocardium. *Cardiology* 1999; 91:69-79.
7. Ritter M, Oechslin E, Sutsch G, Attenhofer C, Schneider J, Jenni R. Isolated noncompaction of the myocardium in adults. *Mayo Clin Proc* 1997; 72:26-31.
8. Bleyl SB, Munford BR, Brown-Harrison MC, Pagotto LT, Carey JC, Pysher TJ et al. Xq 28-linked noncompaction of the ventricular myocardium: prenatal diagnosis and pathologic analysis of affected individuals. *Am J Med Genet* 1997; 72: 257-265.