

Acrodermatitis Papulosa infantil de Gianotti y Crosti

Dr. Rolando Murillo Chaves**

INTRODUCCION

Esta entidad fue dada a conocer por primera vez en las publicaciones hechas en 1955 y 1956 por los profesores Milaness Gianotti y Crosti, quienes posteriormente, con una mayor casuística, lo presentaron en el Congreso Internacional de 1957.

Diez años después los autores presentaron una estadística de 100 casos y a partir de esa fecha los autores europeos comienzan a llamar la atención sobre este cuadro pediátrico, llamándole Enfermedad de Gianotti y Crosti.

NUESTRO CASO

S.M.A., 7 años, femenina, vecina de San Isidro de El General. Sin antecedentes familiares y personales de interés. Inicia su padecimiento 15 días antes, estando previamente bien, con anorexia, astenia, adinamia, cefalea, vómitos, fiebre y dolor en hipocondrio derecho. Tres días después, estando internada en el Hospital local, presenta bruscamente un brote difuso de lesiones papulares rojo mate, localizado en las cuatro extremidades y en cara, que no le producían molestias; aparece luego ictericia y coluria,

*Trabajo presentado al XI Congreso Centroamericano de Dermatología. San José, Costa Rica. 1978.

**Asistente Servicio Dermatología y Alergia Hospital México. Docente Ad-Honorem -Cursos de Postgrado Dermatología Hospital México, Universidad de Costa Rica.

por lo cual es referida al Servicio de Dermatología y Alergia.

A la exploración:

Ictericia escleral, brote papulas rojo mate desde puntiforme hasta 0.5 cm de diámetro, difusamente repartido en los sitios anotados (Figs. 1-2), con predominio en las zonas de rodillas, codos y nalgas. En la cara presentaba dichas lesiones en dorso de la nariz. Dolor en hipocondrio derecho a la palpación e hígado 3 cm abajo del reborde costal, en la línea medio-clavicular. En axilas y cuello, adenopatías pequeñas, rodaderas, no dolorosas. Temperatura 38°C. Resto de exploración negativa.

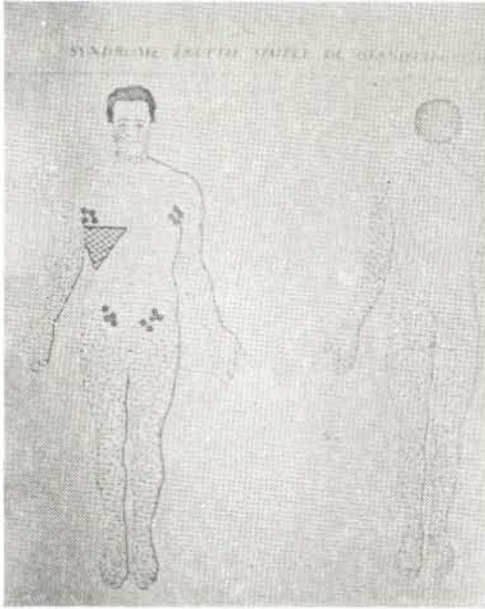
Laboratorio:

T-SGO. 1150. T-SGP. 930. Bilirrubina total 7. Bilirrubina al minuto 4. Fosfatasa alcalina 9.8. Tiempo de protrombina 90%. Proteínas totales y fraccionadas normales. Electroforesis proteica normal. Antígeno Australia (+).

Histopatología:

Biopsia de una pápula fue reportada como infiltración inflamatoria crónica.

- a. La histopatología muestra en estos casos, en la epidermis hiperqueratosis, a veces paraqueratosis, acantosis o atrofia del acanto; el límite epidérmico es confuso por el edema y la infiltración dérmica, que es en la parte alta,



Esquema A

linfomonocitario, sobre todo histiocitario, más evidente alrededor de los vasos. Hay edema y también edema del endotelio capilar. No hay mitosis atípicas, ni células monstruosas. No existe epidermotrofismo.

b. Histopatología hepática:

No fue hecha biopsia de hígado en nuestra paciente, pero la histopatología muestra las mismas alteraciones de la hepatitis tipo viral.

COMENTARIOS

Se trata de una retículo-histiocitosis benigna, de naturaleza infecciosa, probablemente viral, que afecta a niños entre los 9 meses y los 12 años, aunque la literatura presenta un caso de 40 años de edad.

Tiene la característica de no ser contagiosa, pues sólo se registran en esta revisión casos aislados.

Las lesiones típicas en su forma y su distribución, desaparecen aún sin tratamiento en un máximo de 8 semanas. Hay casos atípicos (pápulo-vesiculares, vesiculares), pero con la misma distribución e histopatología.

En cuanto a la patología hepática, dura más tiempo y en algunos casos evoluciona

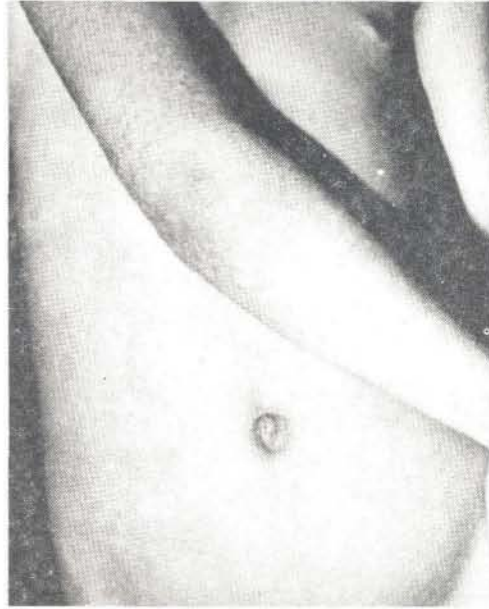


Figura 2

hacia una hepatitis crónica.

Los últimos estudios de esta entidad aclaran que las alteraciones inmunológicas detectadas por el laboratorio, perduran por meses y hasta años.

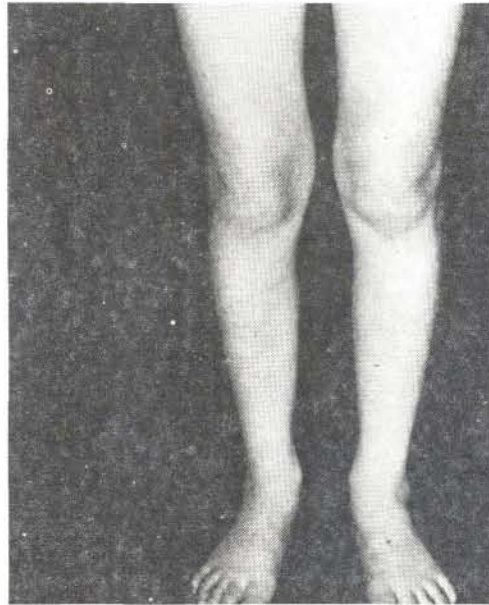

Figura 3

En el Congreso Mundial de Dermatología de 1977 en México, D.F., el Profesor Gianotti

dijo que no se han podido localizar, con fluorescencia, ni antígenos ni anticuerpos en la pápula cutánea, lo que parece indicar que la lesión de piel no es por inmuno-complejos.

BIBLIOGRAFIA

- 1.- Civatte, J. HISTOPATOLOGIA CUTANEA. Ediciones Médicas Flamanon. Pág. 238.
- 2.- Gay Prieto, J. TEXTO DERMATOLOGIA, 7a. Ed. Científico-Médica. Pág. 637.
- 3.- Gianotti y Crosti. Acrodermatitis papulosa infantil. DERMATOLOGIA. 72:869,1957.
- 4.- Gianotti y Crosti. Acrodermatitis papulosa infantil. Anales Nestlé. 7:45, 1965.
- 5.- Mascaro, J.M. y col. Síndrome de Gianotti y Crosti. Actas de Dermatología y Sifilografía Españolas. 65:354,1970.
- 6.- Puissani, A. y col. Enfermedad de Gianotti y Crosti en Francia. Anales de Dermatología y Sifilografía Francesa. 60: 790,1966.
- 7.- Roock, A. Texto. 5a. Ed. Londres, pág.749.
- 8.- Winkelmann, J. y col. Acrodermatitis papulosa infantil. Archivos de Dermatología. 20: 220, 1965.