

SARCOIDOSIS

DR. CARLOS ARGUEDAS CH.*

DRA. JEANNETTE SOLANO **

DR. ENRIQUE FALCÓN LL.***

DR. SAEED MEKBEL A. ****

En el siglo XIX hubo interesantes publicaciones que por separado, muchos autores contribuyeron al conocimiento de esta interesante enfermedad benigna en su evolución y pronóstico, dato que la hace diferente de las otras granulomatosis. Quizás la primera descripción fue hecha sobre un paciente, por Hutchinson, en 1875 (6). En 1882, Besnier (6) describe un paciente con coloración violácea de nariz, orejas y dedos, por lo que le llama "Lupus-bernio". En 1897, Boeck (6) presentó un paciente con nódulos sarcoidóticos de piel. Kuzmitsky y Bittorf (6) llaman la atención sobre sus manifestaciones pulmonares; Zambaco y Schaumann (6) distinguen histológicamente esta enfermedad del Hodgkin y la presencia de eritema nodoso como parte de la enfermedad, fue descrita por Löfgreen en este siglo.

Desde hace mucho tiempo su etiología se asocia al polen de los pinos y a la tuberculosis. (2, 3, 6, 9).

En siete años, en los Servicios de Medicina Interna y Patología del Hospital México, hemos podido observar cuatro pacientes que reúnen condiciones clínicas y patológicas, para ser clasificados portadores de esta enfermedad rara en nuestro medio.

* Prof. Asociado-Facultad de Medicina. Asistencia de Medicina Interna. Hospital México.

** Médico Residente Patología. Hospital México.

*** Inst. Licenciado-Fac. de Medicina. Asistencia de Medicina Interna. Hospital México.

**** Jefe Servicio de Patología, Profesor de Patología, Facultad de Medicina. Hospital México.

Material y método

Los 4 pacientes fueron sometidos a una historia clínica completa, se efectuaron exámenes rutinarios y especializados que incluyeron búsqueda exhaustiva del bacilo de Koch, células L.E., anticuerpos antinúcleo, complemento sérico, proteinograma, test de Schirme, espirometría y gasimetría, biopsia de ganglios mediastinales, hígado y riñón y finalmente, fueron sometidos a terapia con Prednisona.

Se presentan a continuación, resumen de las historias clínicas. No se pudo efectuar reacción de Kvein por carecer de antígeno.

Historia clínica N° 1

H.V.S., femenina, 31 años, San José, ama de casa.

Padecimiento actual: fiebre y eritema nodoso. Exámenes: Hb. 11, Hto. 37, VES. 56. Leucocitos 14.100, 2 bandas, 75 Seg., 20 Linf. Antic. antin. (-). L.E. (-). R. de B. 34.5%. TSGO. 88 U. TSGP. 150 U. F. alcalina 12.5 U. C.S. 142 mg. Schirmer: normal. Calcio 9.6 mg. PPD (-). Proteínas totales 7.31 grs., Alb. 2.95, Glob. 4.36 grs.

Tratamiento: Prednisona 20 mg. por 30 días. Reacción psicótica. Suspensión de Prednisona. Evolución: asintomática. Esta paciente tuvo como cuadro importante, fiebre de 8 semanas, acompañada de eritema nodoso, con elevación de transaminasas y fosfatasa alcalina y retención de bromosulfataleína, eritrosedimentación elevada e hiperglobulinemia. El PPD fue negativo y la radiografía de tórax era normal. La biopsia hepática mostró pequeños nódulos constituidos por células epitelioides y linfocitos, sin necrosis. La tinción para bacilos ácido-

alcohol-resistentes y hongos fueron negativas. Se le dio tratamiento con Prednisona, que fue retirado 30 días posteriores por reacción psicótica. Presentó discretas artralgias; en la actualidad está asintomática. No tuvo radiología positiva, pero su evolución puede ser catalogada de subaguda.

Historia clínica N° 2

A.V.A., femenina, 51 años, San Joaquín de Flores, Heredia.

Padecimiento actual: hace 15 años masas supraclaviculares no dolorosas. Hace 1 año pequeñas adenopatías cervicales, móviles, no dolorosas. Exámenes: Hb. 13.7, Hto. 45. VES. 21. Leucograma 4.200, Eos. 2, Seg. 59, Linf. 31, Mon. 7. N.U. 10. Creatinina 1 mg. Calcio = 9.6 mg/100. P.2.3.- Prot. totales 7.7 grs., Alb. 4, Glob. 3. Orina: normal. PPD (-). C. T. 246. Proteinograma electroforético normal. L.E. (-). Anticuerpos antinúcleo (-). EGG. normal. Espirometría (-).

Tratamiento: no se le dio. Evolución: 1970-1973: asintomática.

Esta paciente consultó por adenopatías cervicales y paratraqueales. Todo su estudio fue negativo y la reacción tuberculínica también. Se efectuó toracotomía exploradora para biopsia de ganglios la cual mostró sustitución de su estructura normal por nódulos formados por células epitelioides y células gigantes aisladas. No existe necrosis caseosa. Tinciones para bacilos ácido-alcohol-resistentes y hongos fueron negativas. El seguimiento por 3 años reveló siempre excelentes condiciones y desaparición de las masas. Estadío I radiológico y evolución subaguda.

Historia clínica N° 3

A.H.M., masculino, 41 años. Alajuela, comerciante.

Padecimiento actual: síndrome febril de agosto de 1975 a setiembre de 1975. Adenopatías mediastinales. Exámenes: Hb. 13.4, Hto. 40. VES. 42. Leucocitos 9.900, Eos. 5, bandas 4, Seg. 65, Linf. 22 Mon. 4. N.U. 16. Creatinina 0.84 mg. F. alcalina 3.1 U. L.E. (-). Anticuerpos antinúcleo (-). Fibrinógeno 600 mg. Médula ósea normal. Gases arteriales: normales. Directo y cultivos por B.A.A.H. (-). Espirometría: restricción leve. Schirmer normal. Proteínas totales 7.93 grs., 3.75, Glob. 4.2. IgA = 415 mg. IgG = 840 mg. IgM = 300 mg.

Tratamiento = Prednisona 20 mg. por 6 meses (octubre 75 a marzo 76). Evolución: asintomático. Paciente quien consultó por síndrome febril de 8 semanas de evolución y adenopatías mediastinales. Lo más importante fue la reacción tuberculínica negativa y la hiperglobulinemia. Se efectuó toracotomía exploradora y la biopsia de los ganglios mediastinales mostró reemplazo por grandes masas y nódulos de células con núcleo vesicular y citoplasma eosinofílico. En algunos nódulos hay células gigantes multinucleadas de tipo Langhans, pero sin observarse necrosis. Tinción para B.A.A.R. y hongos resultaron negativas. Por su síndrome febril recibió tratamiento con Prednisona por 6 meses, en la actualidad cursa asintomático y han desaparecido las adenopatías mediastinales. Estadío I radiológico y evolución subaguda.

Historia clínica N° 4

F.H.F., femenina, 59 años. Puriscal, ama de casa.

Padecimiento actual: iridociclitis y uveítis desde setiembre de 1973. Infiltrado miliar pulmonar. Estertores secos. Exámenes: Hb. 12 grs. Hto. 30. VES. 37. Leucocitos 20.800, 2 bandas, 80 Seg., 15 Linf. Anticuerpos antin. (+). L.E. (-). Directores y cultivo por B.K. (-). (14-X-74). Espirometría: alteración ventilatoria restrictiva moderada. Gases arteriales: pH. 7.48, pO₂ = 48 mmHg. pCO₂ = 38 mm. HCO₃ = 28 mEq/L. CO₂ total = 29 mM/L. Exceso de base = + 5 mEq/L. Hipoxemia arterial de grado moderado a severo. pH. 7.48. pO₂ = 51 mmHg pCO₂ = 38 mmHg. HCO₃ = 28 mEq/L. CO₂ total = 29 mM/L. Exceso de base = + 5 mEq/L. Hipoxemia arterial de grado moderado a severo. Espirometría alteración ventilatoria restrictiva de grado moderado. Schirmer: alterado. EGG. normal. Calcio 10 mg. PPD (-). Proteínas totales 8 grs., Alb. 4 grs., Glob. 4 grs. IgA = 490 mg. IgG = 2.000 mg. IgM = 220.

Tratamiento: Prednisona 10-20 mg. desde octubre de 1974. Hay mejoría radiológica, no gasimétrica. Schirmer (+). Hay opacidad de cristalinos (8-8-75). Esta paciente llegó a la consulta por iridociclitis y uveítis; se le descubre la presencia de "estertores secos" bibasales y la placa de tórax demostró moteado difuso pulmonar. De los estudios más importantes, tenemos

la presencia de hiperglobulinemia, la presencia de restricción pulmonar y la hipoxemia arterial, con un test de Schirmer alterado. El paciente está en tratamiento desde octubre 1974, con Prednisona por 6 meses con 20 mg. luego 10 mg. hasta la actualidad; hay mejoría radiológica, pero tanto los tests de Schirmer como la gasimetría, permanecen alteradas. Hizo como complicación catarata bilateral. Esta paciente pertenece a una fase crónica de evolución y con estadio radiológico III. Biopsia de riñón que mostró a nivel de la región medular granulomas sin necrosis y constituidos en su porción central por células gigantes multinucleadas tipo Langhans, rodeados por células epitelioideas y linfocitos. Coloraciones para bacilos ácido-alcohol-resistentes y hongos, fueron negativas.

COMENTARIO

El diagnóstico de la sarcoidosis es difícil, debido a los siguientes hechos: (10, 11, 12, 13, 14, 16, 17).

- 1) No hay etiología conocida, ni puede identificarse un agente causal para ayudar a establecer el diagnóstico.
- 2) La sarcoidosis casi siempre empieza en forma silenciosa y muy frecuentemente evoluciona sin síntomas, de manera que muchos casos pasan inadvertidos.
- 3) La sarcoidosis presenta una constelación de participación de órganos rara y no mundialmente reconocida.
- 4) La frecuencia de encontrar en las radiografías de tórax, adenopatías hiliares bilaterales, que obligan a diagnóstico diferencial.
- 5) La reacción de Kveim es una buena prueba diagnóstica en la fase activa de la enfermedad, pero pierde gran parte de su valor diagnóstico cuando las lesiones de la sarcoidosis se han resuelto. (12)

De acuerdo con Sieltzbach (11), la sarcoidosis puede evolucionar de tres maneras diferentes: una forma subaguda, que dura aproximadamente 2 años y que se resuelve espontáneamente; una forma crónica, de evolución lenta, que dura aproximadamente entre 2 y 7 años, que cursa lentamente y que deja cicatriz residual y una forma más crónica, con evolución de más de 7 años, con trastornos orgánicos de granuloma y ci-

catrices; los casos mortales suelen ocurrir en esta evolución y representan sólo el 5%.

Es muy probable que la reacción de Kveim (7, 15, 17) inicie su positividad sobre los 20 años de edad y así permanece positiva mientras haya fases de actividad de la sarcoidosis. El estudio comparativo Nueva York, Londres, París, Los Angeles, Tokio (8, 12, 17), refleja una positividad de la reacción de Kveim del 79%. Otro aspecto muy importante es situar la evolución de la enfermedad de acuerdo con la radiografía del tórax. Aquí también se clasifica en estadio I, cuando solamente hay adenopatías bilaterales, generalmente ganglios paratraqueales. Estadio II: además de las adenopatías hiliares, hay moteado difuso pulmonar y sigue a la etapa I en un año o menos; en la etapa III el moteado pulmonar persiste, los ganglios se han reducido o desaparecido, esta etapa se alcanza en uno o más años después de la aparición de la adenopatía hilar; son estos pacientes quienes progresan a la fibrosis pulmonar y el corazón pulmonar.

Desde el punto de vista clínico, nos interesa destacar que es muy frecuente clasificar en nuestros hospitales los pacientes con eritema nodoso como post-estreptocócico y esto debe ser revisado. Ya Löfgren (8-15) ha hecho reiteradamente mención a un síndrome caracterizado por: eritema nodoso, poliartritis y adenopatía hilar bilateral en el que la biopsia de ganglios por toracotomía, muestra granulomas con célu-

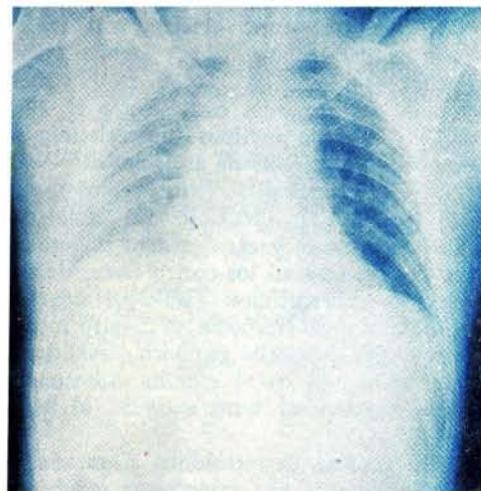


FOTO Nº 1

Corresponde al caso Nº 3 y a la etapa I radiológica.

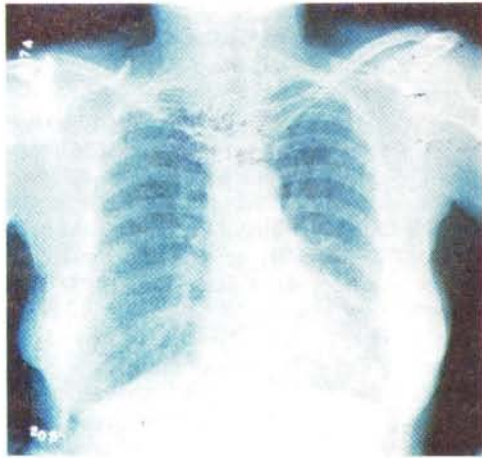


FOTO N° 2

Corresponde al caso N° 4 y a la etapa III radiológica.

las epiteliales, pero sin necrosis caseosa o demostración de B.A.R. También es frecuente clasificar pacientes con adenopatías hiliares bilaterales y fiebre (2) como portadores de otras enfermedades y ello es lógico por frecuencia; sin embargo, creemos que dichas enfermedades (tuberculosis y linfoma) necesitan demostración baciloscóptica e histológica y que los llamados tratamientos "de prueba", poco demuestran en la actualidad. En cuanto a la presencia de fibrosis pulmonar, cada día es más frecuente en nuestros hospitales; creemos también que de dicho síndrome muchos casos pueden ser sarcoidosis en etapa crónica y en estadio III, sobre todo cuando cursan con otras manifestaciones.

En el laboratorio el dato más importante en nuestro medio, fue la hiperglobulinemia; sin embargo, en el estudio mencionado su presencia osciló entre el 22 y 61% (12); no tuvimos hipercalcemia en ninguno. Por carecer de antígeno de Kveim no se efectuó esta prueba cuya positividad es del 79% (12), clasificándose como una prueba excelente y el otro dato importante fue la presencia en los cuatro casos, de una reacción tuberculínica (RT-23) negativa (13), cosa poco frecuente en nuestro medio, pero cuya presencia tampoco invalida al diagnóstico; así en el estudio mancomunado la negatividad varió entre 55 al 81% (12).

En general, la sarcoidosis se caracteriza patológicamente por granulomas o tubérculos epiteliales con ausencia de necrosis en la mayoría de los casos y la presencia de cé-

lulas gigantes tipo Langhans. Ocasionalmente se aprecia dentro del citoplasma de las células gigantes los llamados cuerpos asteroides, cuerpos de Schaumann y cristales de oxalato de calcio. Los cuerpos de Schaumann son redondos, con formaciones laminares concéntricas que contienen hierro y calcio. Los cuerpos esteroideos vistos al microscopio electrónico, están constituidos por bandas entrecruzadas y transversales de fibrillas colágenas; pero ninguno de estos cuerpos son específicos de la enfermedad. Existen unas inclusiones peculiares Schiff-positivas, llamadas cuerpos de Wesenberg-Hamazaki han sido considerados como específicos para la sarcoidosis; en estudios histoquímicos y de microscopía electrónica se ha demostrado que dichas inclusiones no tienen significado etiológico ni patogénico y que probablemente signifiquen lisosomas que contienen hemolipofucsina, pero se les ha encontrado en gran número de casos.

Es importante hacer notar que frente a un granuloma de este tipo debe hacerse el diagnóstico diferencial con tuberculosis, micobacterias atípicas, enfermedad por hongos, lepra, sífilis, leishmaniasis, brucelosis, enfermedad de Hodgkin. En todos los casos presentados por nosotros se descartaron dichas enfermedades, con las tinciones y estudios especiales que fueron necesarios.

La sarcoidosis es una enfermedad benigna y sólo debe recibir tratamiento en las siguientes circunstancias; se hará con esteroide y a dosis bajas, (14), cuando haya

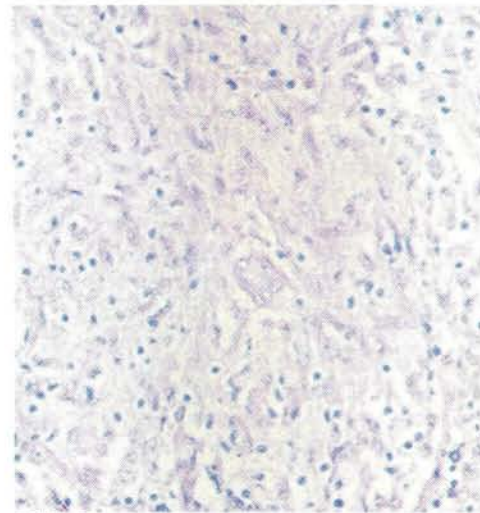


FOTO N° 3

La foto N° 1 corresponde a un ganglio del caso N° 2 donde se puede apreciar sustitución del tejido linfático por granulomas constituidos por células epiteloides, y gigantes, sin necrosis caseosa (Granuloma duro).

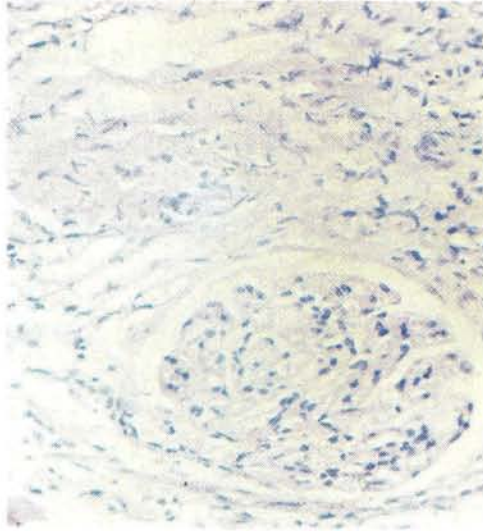


FOTO Nº 4

La foto Nº 2 corresponde a la biopsia de riñón del caso Nº 4 donde encontramos la presencia de un granuloma constituido por células epitelioides, células gigantes tipo Langhans y ausencia de necrosis caseosa.

compromiso ocular, hiper calciuria, hiper globulinemia, hipoxemia, lesiones pulmonares progresivas, compromiso del sistema nervioso central y miocardio, lesiones cutáneas desfigurantes, lesiones salivares o lagrimales, parálisis facial o severas poliartalgias. (6-12).

BIBLIOGRAFIA

- 1.—ANDER, L.; BERGUUND, E.; MALMBERG, R.:
Long Term Steroid Medication in advanced Pulmonary Sarcoidosis.
Act. Med. Scand. 176 (Sup. 147) 299, 1964.
- 2.—BAUER, H.; LOFGREEN, S.:
International Study of Pulmonary Sarcoidosis in Mass Chest. Radiography.
Act. Med. Scand.: 176 (Sup. 147) 103, 1964.
- 3.—CUMMING, M.:
An evaluation of the pine pollen to Sarcoidosis. Act. Med. Scand.: 176 (Sup), 48, 1964.
- 4.—DOUGLAS, A.:
The prognosis of Early Sarcoidosis.
Act. Med. Scand.: 176 (Sup. 147) 284; 1964.
- 5.—JAMES, G.:
The diagnosis and treatment of ocular Sarcoidosis. Act. Med. Scand.: 176 (Sup. 147) 203, 1964.
- 6.—JAMES, G.:
Sarcoidosis. Disease a Month. February, 1970.
- 7.—KOOIJ, R.:
The nature of the Kveim Reaction.
Act. Med. Scand. 176 (Sup. 147), 79, 1964.
- 8.—LOFGREN, S. :
Concepts of Sarcoidosis.
Act. Med. Scand. 176 (Sup. 147), 3: 1964.
- 9.—LOFGREN, S.:
The relation of Early Sarcoidosis, to Tuberculosis. Act. Med. Scand., 176 (Sup. 147) 268, 1964.
- 10.—SILTZBACH, L.:
Ann International Kveim Test Study.
Act. Med. Scand. 176 (Sup. 147), 178; 1964.
- 11.—SILTZBACH, L.:
Sarcoidosis.
Clin. Med. N.A. Marzo 1967, Pág. 483.
- 12.—SILTZBACH, L.; JAMES, G.; NEVILLE, E.; TURIAF, J.; BATTISTI, J.; SHARMA, O.; HOSADA, Y.; MIKAMI, R.; ODAKA, M.:
Course and prognosis of Sarcoidosis around the World. Amer. J. Med. 57: 847; 1974.
- 13.—SOMMER, E.:
Primary and Secondary Anergy in Sarcoidosis. Act. Med. Scand. 176 (Sup. 147), 195, 1964.
- 14.—SVANBONO, N.:
The Therapp of Sarcoidosis.
Act. Med. Scand. 176. (Sup. 147) 295, 1964.
- 15.—SILTZBACH, L.:
Significante and Specificity of the Kveim reaction. Act. Med. Scand. 176 (Sup. 147) 74 - 1964.
- 16.—SHARMA, O.; COLP, C.; WILLIMS, H.:
Course of Pulmonary Sarcoidosis with and Without corticosteroid therapy as determined by pulmonary function studies.
Amer. J. Med.: 41-541-1966.
- 17.—UCHINGER, E.:
The sarcoid tissue reaction (histopathology-histochemistry).
Act. Med. Scand. 176 (sup. 147) 1, 1964.