

# Algunas observaciones en una familia con Esferocitosis Hereditaria <sup>(1)</sup>

DR. GERARDO E. SERRATO CHÁVEZ, M.Q.C. \* DR. EMER A. ALFARO GARCÍA, M.Q.C. \*  
DR. CARLOS A. SANCHO ROJAS \*\* SR. RÓGER ARAYA MÉNDEZ \*

## Introducción

La esferocitosis hereditaria es una enfermedad ampliamente conocida, reportada en 1910 por Minkowski y posteriormente por Chauffard - cit Jandl, J. H. (8), de ahí que le denomine comúnmente como síndrome de Minkowski - Chauffard (8, 9).

Los pacientes con este padecimiento presentan los signos característicos de un proceso hemolítico, como son: aumento en la excreción del urobilinógeno fecal, hiperbilirrubinemia de tipo indirecto, esplenomegalia marcada, reticulocitosis e hiperplasia normoblástica de la médula ósea (2, 7, 8).

El presente trabajo da a conocer el estudio realizado en una familia de Nicoya, Guanacaste, que sufre tal padecimiento.

Los resultados de la exploración física, los exámenes de laboratorio, entre otros, han sido el motivo de la presente publicación.

## Material y métodos:

Una familia compuesta por 16 miembros, incluyendo a dos tíos; uno por vía materna y otro por vía paterna, fueron estudiados tanto desde el punto de vista clínico como de laboratorio.

Los exámenes de gabinete fueron orientados a determinar un síndrome hemolítico.

\* Laboratorio Clínico Hospital de La Anexión. C.C.S.S. Nicoya, Guanacaste, Costa Rica.

\*\* Sección de Medicina Interna. Hospital de La Anexión. C.C.S.S. Nicoya, Guanacaste, Costa Rica.

(1) Comunicación preliminar de este estudio, en la 2da. Jornada Médica del Hospital de La Anexión. Julio 1976.

co, entre ellos: cuantificación de hemoglobina (3), hematocrito (3), cómputo de reticulocitos (3), bilirrubinas (3), deshidrogenasa de glucosa 6 fosfato (3), curva de fragilidad globular (14).

Se realizó estudio anatomopatológico del bazo y vesícula biliar en aquellos casos en que se llevó a cabo la remoción de dichos órganos.

## Resultados

En nuestro trabajo encontramos 7 casos positivos de un total de 16 individuos estudiados (Gráfico 1). Llama la atención los valores hematológicos, así como los datos de la exploración física que presentaron los sujetos afectados (Cuadros 1 y 3). El cuadro N° 2 corresponde a individuos sanos o normales.

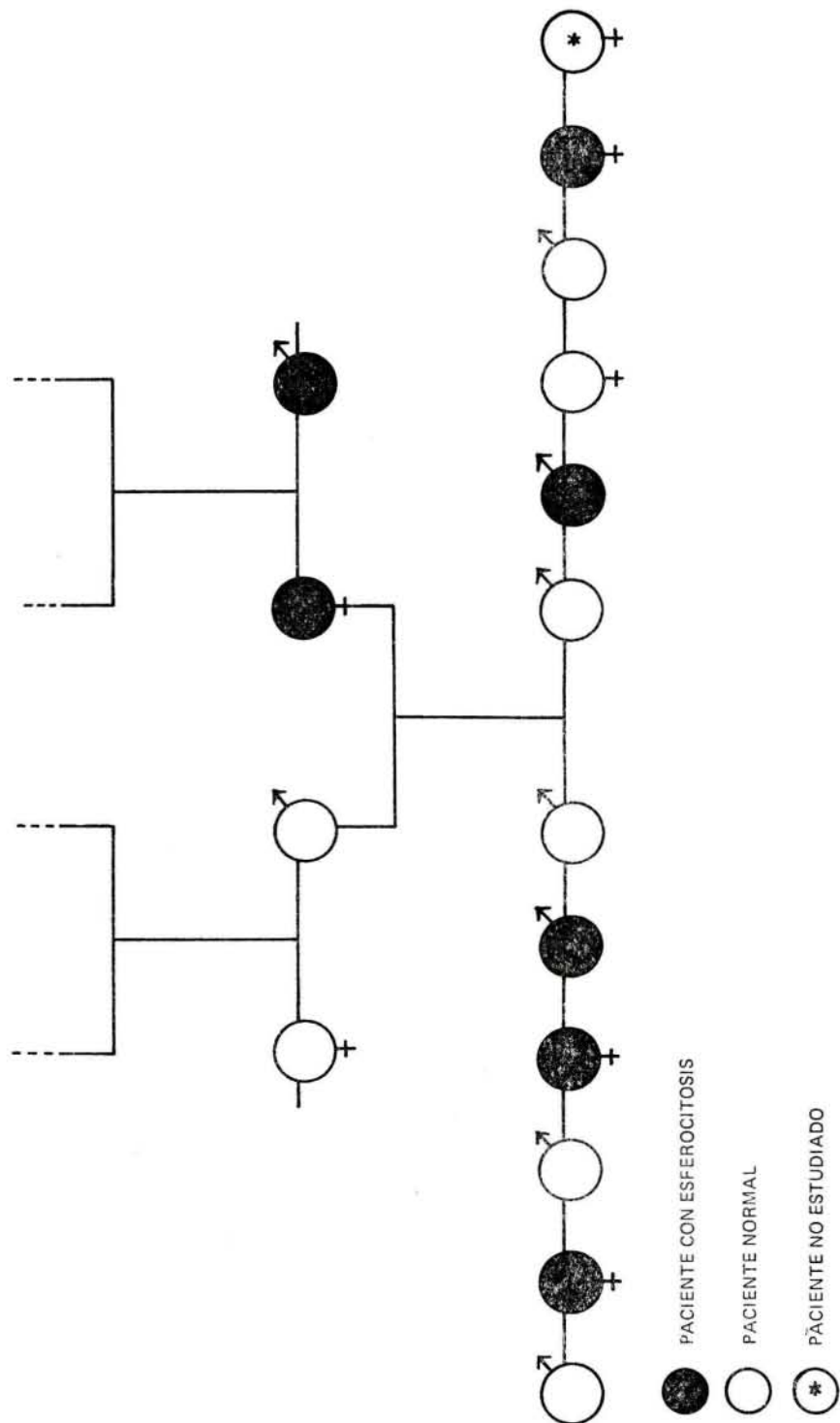
Es interesante notar que tanto la madre como su hermano, presentan alteraciones hematológicas importantes sin manifestar un cuadro clínico severo, dato que se pone de manifiesto de nuevo al estudiar la prole (de los 13 hijos, 5 presentan alteraciones hematológicas, pero solamente 3 de ellos han presentado crisis hemolíticas severas).

En cuanto al análisis de los exámenes de laboratorio (cuadros 1 y 2) los resultados obtenidos muestran un proceso hemolítico compensado por médula ósea y otros órganos hematopoyéticos.

La prueba de la deshidrogenasa 6 fosfato descartó una posible falla de dicha enzima en la vía metabólica en que ella actúa.

Hallazgos de interés clínico, tal como la esplenomegalia, ictericia, anemia, siempre mostraron una concordancia con los exáme-

GRAFICO 1  
ARBOL GENEALOGICO REPRESENTATIVO



nes de laboratorio, (Cuadros 1, 2, 3, 4), siendo más acentuados estas manifestaciones clínicas en los pacientes de mayor edad. Inclusive dos de ellos (TAM y FAM) de 23 y 18 años de edad respectivamente, presentaron procesos de litiasis vesicular, como se mostró en la colecistografía y comprobado posteriormente por el estudio anatómopatológico, en el cual, al abrir la vesícula, presentó cálculos facetados de color amarillo verdoso y con una mucosa de aspecto "aterciopelada". Dichas vesículas revelaron histológicamente un estroma infiltrado difusamente por leucocitos polimorfonucleares.

Al corte, el bazo presentó un parénquima de color rojo oscuro con hiperplasia de la pulpa blanca en algunas zonas, mientras que en otras había signos de un proceso autohemolítico.

El estudio histológico de dichos órganos mostró un parénquima con marcada congestión de la pulpa roja y con una casi ausencia, en algunas regiones, de la pulpa blanca.

#### Discusión y comentarios

En 1900, Minkowski describe por primera vez, en forma detallada, este síndrome como una ictericia congénita hereditaria (8). Posteriormente Chauffard describe dos de los signos característicos de la enfermedad: la reticulación y el aumento de la fragilidad dglobular a las soluciones hipotónicas (9).

La esferocitosis hereditaria se considera transmitida como un carácter mendeliano dominante, de ahí que por lo menos ha de estar afectado uno de los progenitores (8).

Emerson observó que los eritrocitos de un paciente con esferocitosis hereditaria, tanto antes como después de la esplenectomía, presentaban tiempo de sobrevivencia acortados cuando se transfundían a un receptor normal. También, por el contrario, si se transfunden glóbulos rojos de un individuo normal a un paciente con esferocitosis, la vida de los eritrocitos es la misma que la normal, de ahí que se comenzará a sospechar de un defecto en la estructura del eritrocito.

Ham y Castle, (5, 12), comprueban que la incubación en medio estéril aumenta la esferoidicidad, así como la fragilidad osmótica de los glóbulos rojos.

Posteriormente es descrito el importante papel que desempeña el bazo al realizar un "secuestro selectivo de los esferocitos" (1, 6).

Jacob y Jandl (9, 7) demuestran un aumento de la permeabilidad del sodio; el glóbulo rojo compensa esta fuga aumentando el transporte activo de dicho ión hacia el exterior de la célula, para lo cual se utiliza un incremento en la utilización de glucosa y ATP (6, 10). Dicho mecanismo resulta adecuado siempre y cuando la célula disponga de glucosa, pero en el bazo, órgano en que se manifiesta una eritrostasis, la glucosa puede descender hasta valores que no satisfacen la demanda eritrocítica, disminuyendo la producción de ATP lo que ocasiona un incremento en la concentración de sodio intracelular a una velocidad que la célula no puede extraer a través del mecanismo llamado "bomba de sodio y potasio". Penetra agua activamente para compensar el equilibrio osmótico, con lo cual el esferocito aumenta considerablemente de tamaño hasta que se lisa (6, 10).

La fragilidad osmótica es una manera sencilla de estimar la relación superficie/volumen de los eritrocitos. El esferocito presenta la menor superficie posible, mientras que la célula talasémica presenta la mayor. Así, todo aumento en el contenido intracelular de estas células, origina sus lisis, en grado variable, dependiendo de su relación superficie/volumen.

La prueba de fragilidad globular es de gran valor diagnóstico en éstas y otras anemias hemolíticas. (Curvas 1 y 2).

Otros autores, Cooper y Jandl, utilizando  $^{51}\text{Cr}$ , demuestran una mejoría en la supervivencia de los esferocitos in vivo (8).

Weed et al (13), relacionan la importancia del calcio con la rigidez estructural de la membrana eritrocítica.

Reed et al (11), han demostrado una pérdida de lípidos de la membrana celular. Tal fenómeno ha sido estudiado al microscopio electrónico en glóbulos rojos previamente incubados, los cuales mostraron pérdida de área superficial con la subsiguiente microesferocitosis (11).

La prueba de la autohemólisis (5) es una de las pruebas básicas del laboratorio para el diagnóstico de la esferocitosis here-



CUADRO N° 1  
EXAMENES DE LABORATORIO  
FRAGILIDAD OSMOTICA AUMENTADA

Paciente (Edad)	Bilirrubinas Tot. Direc. mgrs. %	Reticulocitos (% corregido)	Hemoglobina (Gr/100 ml)	Hematocrito (ml/100 ml)	DG - 6 P	Esferocitos (sang. perif.)
AAM (10)	12.3 5.0	6.6	7.6	24	Normal	++
VAM (11)	3.2 0.4	6.5	10.3	32	"	++
XAM (16)	2.8 0.6	3.8	9.1	28	"	++
FAM (18)	4.8 0.3	4.0	13.8	40	"	++
TAM (23)	4.1 0.2	1.0	14.6	41	"	++
AMM (53) *	? ?	1.2	13.8	43	"	+—
SMM (44) **	? ?	0.8	?	?	"	+—

\* Madre

\*\* Tío paterno.

CUADRO N° 2  
EXAMENES DE LABORATORIO  
PACIENTES CON FRAGILIDAD OSMOTICA NORMAL

Paciente (Edad)	Bilirrubinas mgrs./100 ml. Tot. Direc.	Reticulocitos % (corregido)	Hemoglobina Gr./100 ml.	Hematocrito ml./100 ml.	G 6 - PD	Esferocitos Sangre perf.
GAM (14)	0.25 0.1	0.6	13.0	40	Normal	—
OAM (20)	0.2 0.1	0.8	13.4	45	"	—
NAM (22)	0.3 0.1	0.6	13.4	42	"	—
OAM (25)	0.4 0.2	0.4	13.6	43	"	—
IAM (26)	0.5 0.2	0.6	12.0	41	"	—
RAM (28)	0.2 0.1	0.2	13.8	45	"	—
AAM (30) +						
CAM (31) **	0.3 0.2	1.0	13.8	43	"	—
RAM (54) *	0.4 0.1	1.8	14.9	45	"	—

+ Paciente no estudiado.

\* Padre

\*\* Tía paterna.

CUADRO N° 3

HALLAZGOS CLINICOS  
PACIENTES CON ESFEROCITOSIS

Paciente (Edad)	BAZO		Ictericia	Colelitiasis (Rayos X)
	Esplenomegalia (Grado 1 - 4)	Peso* (Grs.)		
AAM (10)	4	350	Presente	Negativo
VAM (11)	2	400	Presente	Negativo
XAM (16)	2	400	Ausente	Negativo
FAM (18)	4	433	Presente	Positivo
TAM (23)	4	626	Presente	Positivo
AAM (53) +	1	—	Ausente	Negativo
SMM (44) ++	1	—	Ausente	Negativo

\* Post-esplenectomía

+ Madre

++ Tío materno.

CUADRO N° 4

EXAMENES DE LABORATORIO  
CONTROLES: 2 MESES POST-ESPLENECTOMIA

Paciente (Edad)	Bilirrubinas - brgs. %		Reticulocitos % (corregido)	Hemoglobina Gr/ 100 ml	Hematocrito ml/100 ml
	Tota.	Direct.			
AAM (10)	1.0	0.3	0.8	15.4	47
VAM (11)	0.5	0.2	0.4	15.0	44
XAM (16)	1.8	0.2	1.4	13.1	39
FAM (18)	3.5	1.5	0.4	16.4	49
TAM (23)	1.5	0.5	1.2	15.0	44

ditaria, pero las causas por las cuales ocurre la lisis acelerada de los eritrocitos, sólo están parcialmente aclaradas.

Existen dentro de la esferocitosis hereditaria, formas atípicas que pueden clasificarse básicamente en dos grupos:

I.—Pacientes con fragilidad osmótica normal antes y/o después de la esplenectomía.

II.—Pacientes con autohemólisis no corregida por el agregado de glucosa antes de la esplenectomía, pero sí, después de ella.

En nuestro estudio, tuvimos la oportunidad de realizar un control clínico y de laboratorio de los pacientes a los cuales se les practicó la esplenectomía, pudiéndose observar una franca mejoría en todos ellos (cuadro 4).

El diagnóstico de la esferocitosis hereditaria debe tenerse en cuenta en individuos que presentan anemia, astenia, adinamia, y esplenomegalia. Es frecuente encontrar además ictericia, orinas hiperpigmentadas y en algunos casos episodios febriles.

La confirmación de la entidad deberá hacerse al observar la presencia de microesferocitos con reticulocitosis evidente, aumento de la fragilidad globular y negatividad en las pruebas por auto-anticuerpos.

#### Summary

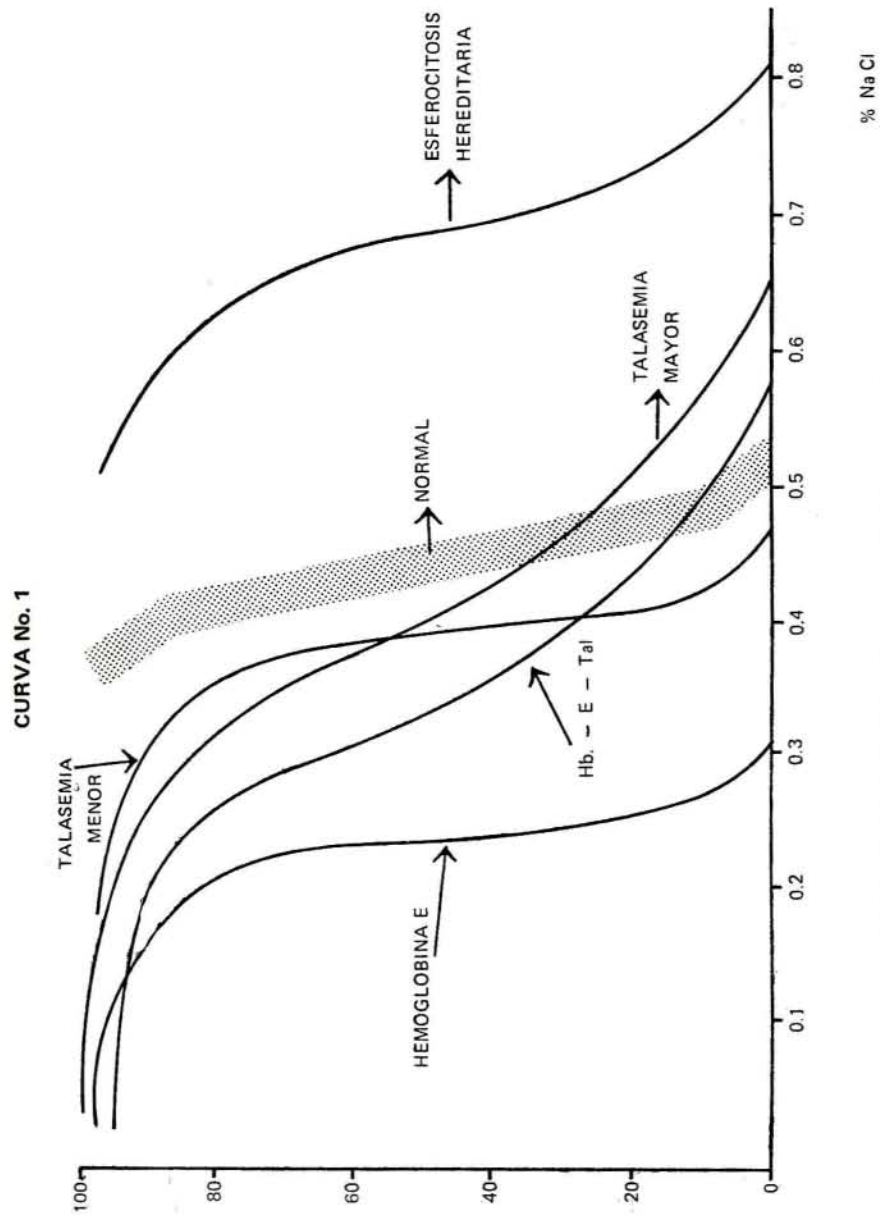
A 16 membered, white race family, has been studied for hereditary spherocytosis at the "La Anexion Hospital" of Nicoya, Guanacaste.

The most common symptoms and signs were: jaundice, anaemia, slight increment of non conjugated serum bilirubin, increased hypotonic fragility of red blood cells and reticulocytosis.

#### Agradecimiento

A los doctores Danilo Flores C. y Miguel Meléndez J., miembros del cuerpo médico del Hospital de La Anexión, por su desinteresada cooperación.

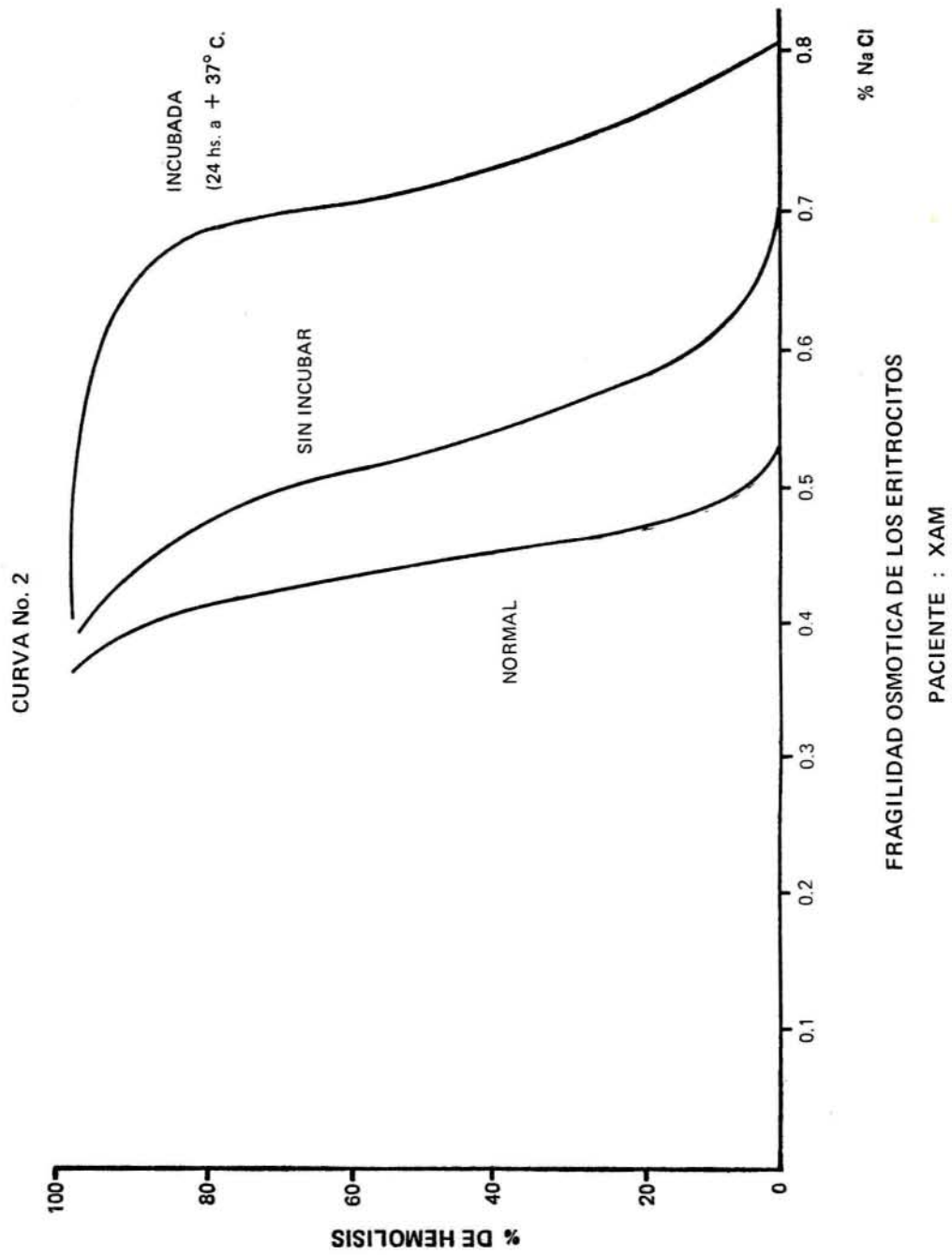
A nuestro colega y amigo, Dr. Alberto Barrantes B., M.Q.C., jefe de Laboratorio de Investigación Clínica del Hospital México, por sus consejos y críticas constructivas en la elaboración de este manuscrito.



**FRAGILIDAD OSMOTICA DE LOS ERITROCITOS ( DACTE).**

(Tomado de Sáens G.F. et al)

Hematología. (1974) : 2:55





## BIBLIOGRAFIA

- 1.—BORTLES, J. F.  
Sodium transport across the surface membrane of red blood cells in hereditary spherocytosis.  
*J. Clin. Invest.* 36, 816: 1957.
- 2.—CROSBY, W. H. & CONRAD, M. E.  
Hereditary spherocytosis: Observations on hemolytic mechanisms and Iron metabolism.  
*Blood.* 15, 662: 1960.
- 3.—DACIE, J. V. & LEWIS, S. R.  
*Practical haematology.* 3er. Ed.  
Churchil, London (1963).
- 4.—EMERSON, C. P.  
Influence of the spleen on the osmotic behaviour and the longevity of red cells in hereditary spherocytosis: a case study.  
*Boston Med. Quart.* 5, 65: 1954.
- 5.—HAM, T. H. & CASTLE, W. B.  
Relation of increased hypotonic fragility erythrocytosis to the mechanism of hemolysis in certain anaemias.  
*Trans. Assoc. Am. Physician.* 55,65: 1940.
- 6.—HARRIS, E. J. & PRANKERD, T. A.  
The rate of sodium extrusion from human erythrocytes.  
*J. Physiol.* 121:470: 1953.
- 7.—JACOB, J. S.  
Anomalities on the physiology of the erythrocyte membrane in hereditary spherocytosis.  
*J. Clin. Invest.* 43, 1966: 1964.
- 8.—JANDL, J. H.  
The Heinz body hemolytic anaemias.  
*Am. Int. Med.* 58, 702: 1964.
- 9.—JANDL, J. H.  
Analytical Review: Lake red cells.  
*Blood.* 26, 367: 1965.
- 10.—LA CELLE, P. L. & WEED, R. I.  
Abnormal membrane deformability. A model for the hereditary spherocyte.  
*J. Clin. Invest.* 48, 48: 1969.
- 11.—REED, C. F. & SWISHER, S. R.  
Erythrocyte lipid loss in hereditary spherocytosis.  
*J. Clin. Invest.* 45, 777: 1969.
- 12.—SÁENZ, G. F.  
*Hematología.* 2, 50 - 60: 1974.
- 13.—WEED, R. I. & REED, C. F.  
Membrane alterations leading to red cell destruction.  
*Am. J. Med.* 41, 681: 1966.
- 14.—YOUNG, L. E.  
Hereditary spherocytosis  
*Am. J. Med.* 18, 486: 1955.
- 6.—HAZAN, S. J.  
Psychiatric Complications Following Cardiac Surgery. Part. I *J. Thorac. Cardiovas. Surg* 51:307, 1966.
- 7.—HAZAN, S. J.  
Psychiatric Complications Following Cardiac Surgery. Part. II. *J. Cardiovas. Surg.* 51:320, 1966.
- 8.—HEDLEY-WHITE, J. BURGESS, G.E., FEELEY, T. W., MILLER, M.G.  
*Applied Physiology of Respiratory Care.*  
Boston-Little Brown, 1976.
- 9.—Optimum Care for Hopelessly III Patients.  
A Report of the Clinical Care Commite of the Massachusetts General Hospital.  
*N. Engl. J. Med.* 295:362, 1976.
- 10.—RABKIN, M.J., GILLERMAN, G., N.R.  
Orders not to Resuscitate.
- 11.—SCOTT, P.V.  
*N. Engl. J. Med.* 295:364, 1976.  
Guidelines and Cost of Intensive Care.  
*N. Engl. J. Med.* 295:398, 1976.
- 12.—SHERMAN, L. AND KOLODNY, H. D.  
Symposium on Acute Medicine. The Medical Clinics of North America, 57:6, November, 1973.
- 13.—SKILLMAN, J. J. Intensive Care.  
Boston, Little, Brown, 1975.
- 14.—TAGGE, G. F., ADLER, D., BRYAN-BROWN, C. W. ET AL.  
Relationship of Therapy to Prognosis in Critically III Patients. *Crit Care Med.* 2:61, 1974.
- 15.—TODD, J.S. Symposium Intensive Care Units. The Medical Clinics of North America, 55:5, September 1971.