

TERAPIA FÍSICA Y REHABILITACIÓN

DESCRIPCIÓN DE PACIENTES CON ARTROGRIPOSIS CONGÉNITA EN UN CENTRO DE FISIOTERAPIA PEDIÁTRICA EN EL NORTE DE MÉXICO

Dinorah Janeth Rojo Osuna • Área de terapia física, Centro de Rehabilitación e Inclusión Infantil Teletón (CRIT-Durango), Gómez Palacio, Durango, México., y Escuela de Terapia Física y Rehabilitación, Universidad del Valle del Fuerte, Los Mochis, Sinaloa, México.

Jorge Torres Flores • Servicio de genética, CRIT-Durango, Gómez Palacio, Durango, México.
Contacto: torresflores_md@yahoo.com.mx. Tel. +52 (871) 175 2800 ext. 2814 y 2971.

SUMMARY

Introduction: congenital arthrogryposis defined as congenital limitation of movement, nonprogressive of two or more joints in different areas of the body. It is considered the result of a fetal motility decrease in early stages of pregnancy, which causes a regression in the development of muscle with consequent limitation of movement. **Aim:** to describe the types of congenital arthrogryposis patients of a pediatric rehabilitation center (Centro de Rehabilitación e Inclusión Infantil Teletón [CRIT] in State of Durango), in the Northern Mexico. **Methods:**

it is a descriptive study; records were reviewed of 17 patients diagnosed with congenital arthrogryposis, making graphs. **Results:** were found 8 patients with amyoplasia, 4 were found with distal arthrogryposis type 1, cases of patients with distal arthrogryposis type 2B, 3, 4, 8 and 9 with a case in each type was also found. **Conclusions:** amyoplasia is the most common type of arthrogryposis in CRIT-Durango (47%).

INTRODUCCIÓN

La artrogriposis congénita fue

descrita por primera vez por Adolph Wilhelm Otto, quien publicó en 1841 su *Monstrum Humanum Extremitatibus Incurvatus*. A lo largo de la historia se han usado distintos términos para nombrar a la artrogriposis: Miodistrofia congénita, contracturas múltiples con defecto muscular, rigidez articular múltiple congénita, artrogriposis múltiple congénita, miodistrofia fetal deformante, miofagismo, artromiodisplasia congénita y amioplasia; este último empleado para definir a la forma clásica de artrogriposis congénita que afecta a todas las

Recibido: 05 de Agosto del 2016.

Revisado: 04 de Setiembre del 2016.

Aceptado: 28 de Setiembre del 2016.

extremidades (10,16). En la forma más frecuente de artrogriposis el problema inicial se encuentra en las neuronas del asta anterior de la médula, las raíces nerviosas o el nervio periférico (12). Aunque la patogénesis concreta de la artrogriposis múltiple congénita no se conoce a ciencia cierta, se considera el resultado de una disminución de la motilidad fetal en las etapas iniciales de la gestación, lo que origina una regresión de los músculos y retracciones fibrosas periarticulares con la consiguiente limitación en la función de los miembros dañados, y una importante afección de los tejidos que recubren las articulaciones. Estas manifestaciones originan el síndrome “artrogripósico”, que tiene etiología variada que va desde los agentes ambientales, defectos monogénicos, anomalías cromosómicas o incluso puede ser idiopática, por lo que es fundamental diagnosticarlas claramente (9,14). Aunque inicialmente se identificaron dos grupos (el tipo I, con puños cerrados y desviación cubital de los dedos, y el tipo II, con hallazgos similares y otras deformidades añadidas), en la actualidad se han descrito casi una docena de artrogriposis con componente genético (2-4). En el cuadro 1 se describen brevemente los tipos de artrogriposis principales.

Tipo de artrogriposis	Características físicas
Amioplastia (artrogriposis múltiple congénita)	Hombros en rotación interna y aductos, codos extendidos, muñecas flexionadas con desviación cubital, dedos rígidos y pulgares posicionados en la palma. Caderas dislocadas, rodillas extendidas, pie en equinovaro. No suelen tener afectación cognitiva y hasta un 10% de los pacientes están asociados a gastrosquisis o atresia intestinal
Distal tipo 1	Camptodactilia, ausencia de pliegues interfalángicos, hombros y caderas están afectadas, pie equino varo variable, desviación cubital de la muñeca, hipoplasia de músculos gastrocnemios.
Distal tipo 2A (síndrome de Freeman-Sheldon)	Contracturas de las manos y los pies, anomalías orofaríngeas, escoliosis, cara distintiva con microstomía de labios fruncidos y hoyuelo en la barbilla.
Distal tipo 2B (síndrome de Sheldon-Hall)	Baja estatura, rostro triangular, barbilla prominente, mandíbula pequeña, micrognacia, fisuras palpebrales oblicuas hacia abajo, pliegue nasolabial prominente, puente nasal amplio, escoliosis, camptodactilia, desviación cubital, aducción del pulgar, contractura de las articulaciones interfalángicas con ausencia de pliegues, pie equino varo, calcáneo valgo o astrágalo vertical.
Distal tipo 3 (síndrome de Gordon)	Oftalmoplejía, paladar ojival, cuello corto, hombros caídos, lordosis lumbar, cifoescoliosis, o escoliosis toracolumbar, luxación congénita de cadera, contracturas en flexión de rodillas, camptodactilia, sindactilia, ausencia de pliegues interfalángicos, y ocasionalmente malformación de Arnold-Chiari.
Distal tipo 4	Escoliosis, camptodactilia, fusión de vértebras cervicales, retraso mental, hipoplasia muscular, nistagmos horizontal, osteopenia, asimetría de la bóveda craneal, pie equino varo, astrágalo valgo, desviación tibial o peroneal de los dedos de los pies, sindactilia y formación de osteofitos vertebrales.
Distal tipo 5	Artrogriposis en manos asociada a anomalías oculares: ptosis, restricción de movimientos de músculos extraoculares, estrabismo.
Distal tipo 6	Artrogriposis en manos asociada con pérdida de la audición neurosensorial.
Distal tipo 7	Trismus, camptodactilia, acortamiento de músculos isquiotibiales, talla baja.
Distal tipo 8	Artrogriposis, escoliosis, hemivértebras, pterigión múltiple, ptosis.
Distal tipo 9	Dolicoestenomelia, escafocefalia, braquicefalia, micrognacia, desplazamiento del cristalino, miopía, paladar alto, cuello corto, defecto septal auricular y ventricular, persistencia del conducto arterioso, dilatación de la raíz aortica, osteopenia, cifoescoliosis, contracturas de cadera, codo, rodilla, subluxación de rotula, aracnodactilia, camptodactilia.

Cuadro 1. Tipos y características de las artrogriposis congénitas.

MATERIAL Y MÉTODOS

Se realizó un estudio descriptivo, analizando las características fenotípicas reportadas en expedientes clínicos de 17 pacientes con diagnóstico de artrogriposis congénita durante el período comprendido de Enero de 2014 a Junio de 2016. El análisis realizado es mostrado en gráficas.

RESULTADOS

Se encontraron siete tipos diferentes de artrogriposis congénita, siendo la más frecuente la amiotrofia o artrogriposis múltiple congénita y en segundo lugar estuvo la artrogriposis distal tipo 1, también se encontraron casos aislados de otros tipos de artrogriposis (Figura 1) considerando la clasificación de Bamshad (2,3). De los expedientes revisados, nueve correspondieron a pacientes del género femenino (52.9%) y ocho casos fueron masculinos, y el rango de edad varió desde los 10 meses hasta los 16 años de edad. Las manifestaciones clínicas que se identificaron con mayor frecuencia fueron las articulares y musculares, que corresponden a los fenotipos clásicos vistos en las artrogriposis múltiple congénita (amiotrofia) y en la distal tipo 1; y con menor frecuencia se observaron otro tipo de

Figura 1. Tipos de artrogriposis congénita identificada en pacientes pediátricos que acuden a fisioterapia neuromuscular.

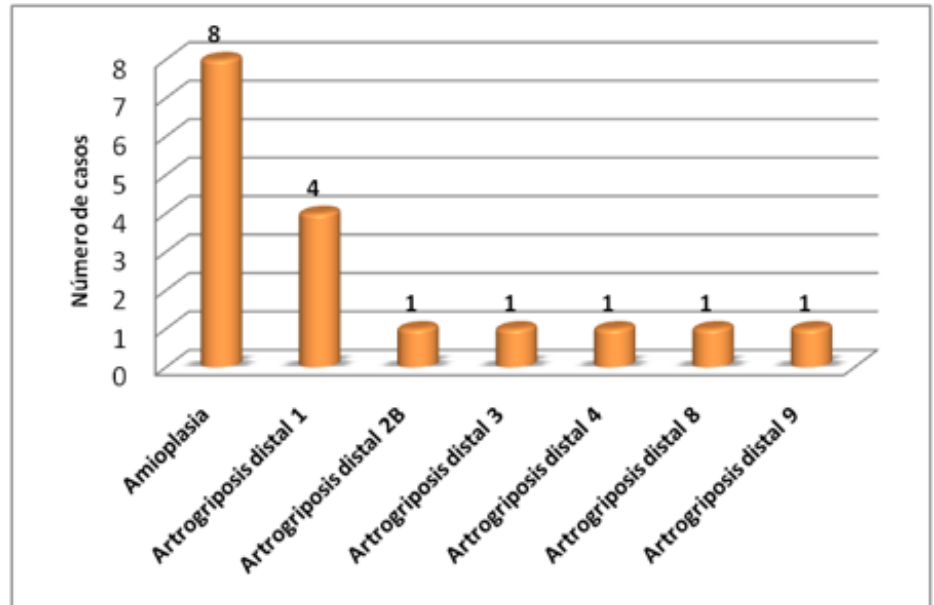
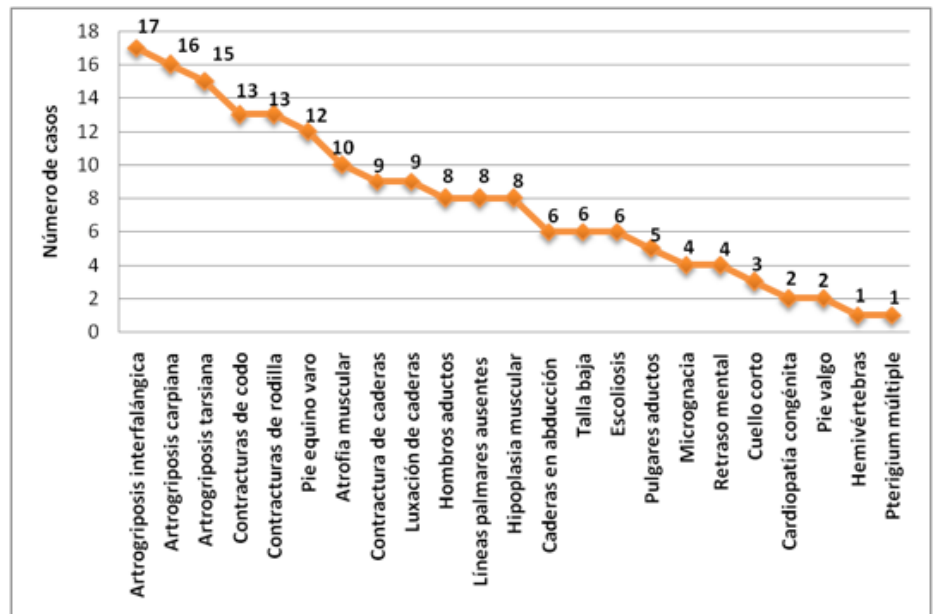


Figura 2. Manifestaciones clínicas presentadas en pacientes pediátricos con artrogriposis congénita.



alteraciones extrarticulares como el retraso mental, la cardiopatía o el *pterigium* (Figura 2). Además dos pacientes presentaron una fractura de húmero y de fémur, respectivamente.

Todos los casos estudiados presentaban artrogriposis en las articulaciones interfalángicas, siendo la camptodactilia la característica universal; además se encontraron otras anomalías

Figura 3. Anormalidades congénitas de manos y pies en pacientes pediátricos con artrogriposis congénita.

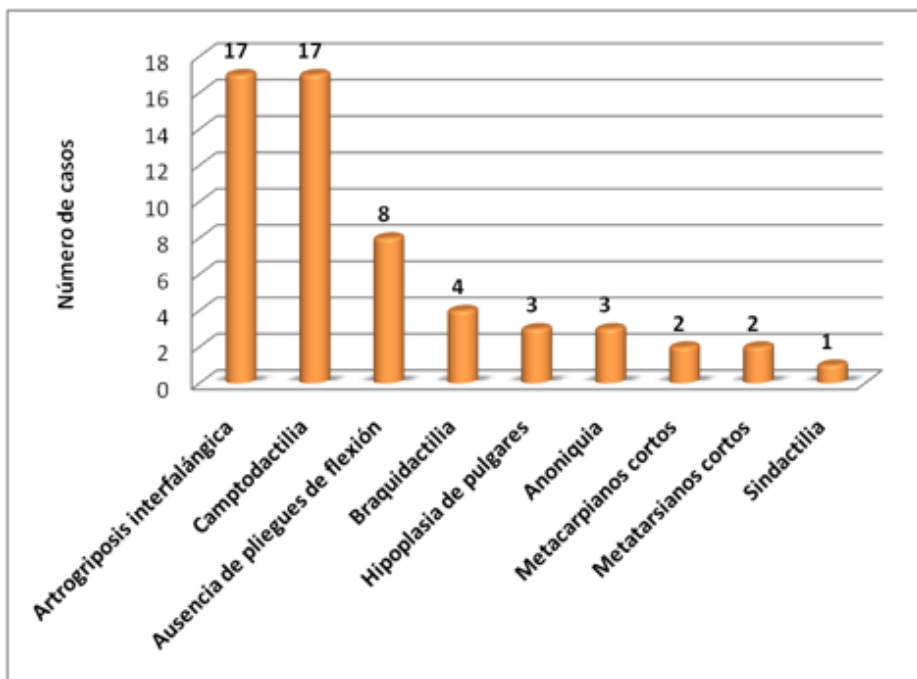
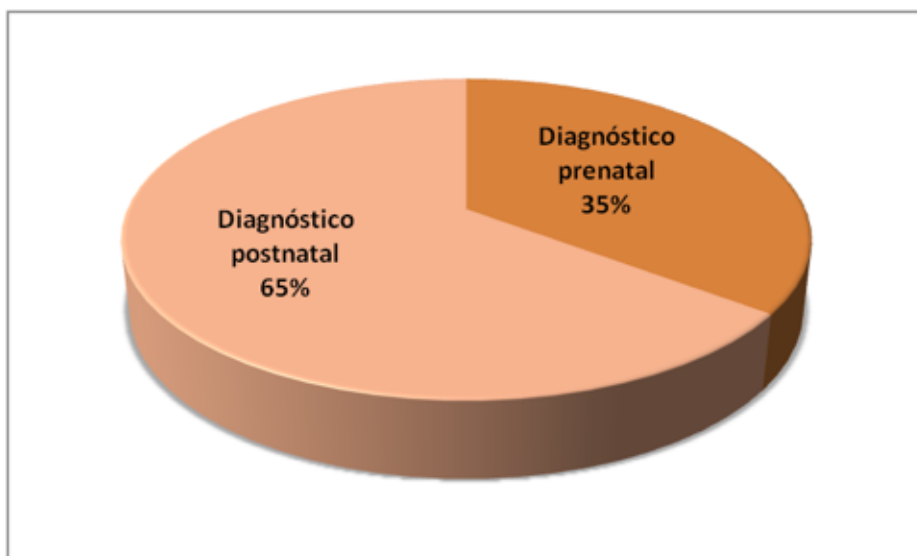


Figura 4. Diagnóstico realizado en período prenatal o postnatal de pacientes pediátricos con artrogriposis congénita.



como ausencia de pliegues de flexión en manos y dedos, braquidactilia, acortamiento de pulgares y de huesos del metacarpo y metatarso. En tres

pacientes existía anoniquia pero se encontró sólo en el 5° dedo de la mano de un paciente y en el 4° y 5° orfejos del pie en dos pacientes. Un paciente además

presentaba sindactilia cutánea en un pie (Figura 3).

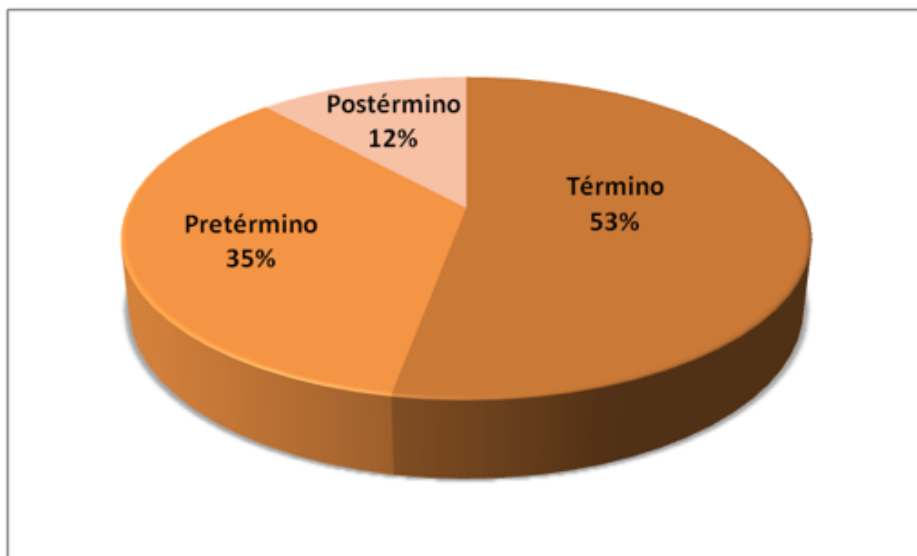
De los pacientes ingresados por artrogriposis congénita, sólo en 6 casos se conocía de esta condición durante el período gestacional siendo el diagnóstico más temprano a los 5 meses de gestación. Mientras que en 11 casos se determinó la presencia de artrogriposis hasta el momento del nacimiento (Figura 4).

La mitad de los pacientes (53%) nació con un período de gestación de 38 a 40 semanas; mientras que seis casos estuvieron en 37 semanas o menos de gestación; dos pacientes nacieron de 42 semanas (Figura 5). De ellos, 12 pacientes fueron obtenidos por cesárea (70.6%), siendo los motivos de cesárea: oligohidramnios (4 casos), presentación pélvica/podálica (3 casos), falta de trabajo de parto (2 casos), cesárea en gestación previa (2 casos) y doble circular de cordón en el cuello (1 caso).

DISCUSIÓN

La artrogriposis congénita es un padecimiento articular que puede encontrarse en la población infantil con relativa frecuencia, tipificándose de diversas formas dependiendo de las características fenotípicas identificadas (2,4). En este estudio se identificaron pacientes con retraso mental, sin embargo la literatura sugiere que

Figura 5. Duración de la gestación en pacientes con artrogriposis congénita.



esta característica no es común en las artrogriposis distales a excepción de la tipo 4 (2,13); si bien, uno de los casos tiene artrogriposis distal tipo 4, los otros tres pacientes que aparecen con retraso mental corresponden a la artrogriposis distal tipo 1, tipo 2B y tipo 9, posiblemente asociado a problemas neonatales como la hipoxia debido a las condiciones complicadas que presentaron al nacimiento. Varios pacientes mostraron talla baja, quienes tienen características de artrogriposis distal tipo 2B, tipo 3, tipo 8 y amioplasia; clásicamente sólo las dos primeras están asociadas a artrogriposis con talla baja mientras que en los otros dos padecimientos no es un rasgo característico del cuadro clínico (5,15). La mayor frecuencia de casos identificados en el estudio correspondió a amioplasia

(artrogriposis múltiple congénita) y a artrogriposis distal tipo 1, lo que coincide con la literatura, pues estas dos patologías son las artrogriposis más frecuentes reportadas a nivel global (1,7). El oligohidramnios es una anomalía comúnmente asociada con artrogriposis aunque no es causante de esta (8), no obstante en el estudio se documentó que el 23.5 % de los pacientes presentó este antecedente. Sólo en 35.3% de los pacientes se hizo el diagnóstico antes del nacimiento, lo que contrasta con la fisiopatología de la artrogriposis ya que la constitución de las articulaciones empieza en la 5ta semana de desarrollo y en la 8va semana hay movimientos de las extremidades los cuales son esenciales para la mecánica natural de la articulación. (6,11)

CONCLUSIONES

La artrogriposis congénita es una condición que merma la funcionalidad de las articulaciones y afecta a individuos de ambos géneros de cualquier grupo étnico afectando la calidad de vida. Aunque *per se* no es una condición propiamente que provoque retraso mental o parálisis cerebral, puede estar asociada a situaciones prenatales que favorezcan complicaciones neurológicas como hipoxia neonatal, oligohidramnios y sufrimiento fetal, por lo que es indispensable hacer un diagnóstico prenatal eficaz y certero; y no esperar hasta el momento del nacimiento para identificar las manifestaciones clínicas propias de la artrogriposis. Cuando se diagnóstica a un paciente con artrogriposis es indispensable dar un manejo integral multidisciplinario que incluya al médico en rehabilitación física, ortopedista, neuropediatra, genetista, fisioterapeuta, psicólogo y nutriólogo para ampliar las expectativas de desarrollo neuromuscular del paciente.

RESUMEN

Introducción: la artrogriposis congénita se ha definido como “la limitación congénita del movimiento, no progresiva de dos

o más articulaciones en diferentes áreas del cuerpo”. Se considera el resultado de una disminución de la motilidad fetal en las etapas iniciales de la gestación, lo que origina una regresión en el desarrollo de los músculos y una importante afección de los tejidos que recubren las articulaciones. En aproximadamente 1 de cada 3,000 recién nacidos vivos se producen contracturas patológicas múltiples (artrogriposis).
Objetivo general: identificar los tipos de artrogriposis congénita presentados en pacientes de un centro de rehabilitación física pediátrica del norte de México (CRIT-Durango).
Material y métodos: se revisaron los expedientes de 17 pacientes con diagnóstico de artrogriposis congénita, realizando gráficas.
Resultados: se encontraron 8 pacientes con amioptasia, 4 con artrogriposis distal tipo 1, también se encontraron casos de pacientes con artrogriposis distal tipos 2B, 3, 4, 8 y 9 con un caso presentado en cada tipo.
Conclusiones: la amioptasia (artrogriposis múltiple congénita) es el tipo de artrogriposis más frecuente en el CRIT-Durango (47%).
Palabras clave: Artrogriposis, amioptasia, articulaciones, contracturas, artropatía.

BIBLIOGRAFÍA

1. Bamshad M, Bohnsack JF, Jorde LB, Carey JC. Distal arthrogryposis type 1: clinical analysis of a large kindred. *Am J Med Genet.* 1996 Nov 11; 65(4): 282-5.
2. Bamshad M, Jorde LB, Carey JC. A revised and extended classification of the distal arthrogryposes. *Am J Med Genet.* 1996 Nov 11; 65(4): 277-81.
3. Bamshad M, Van Heest AE, Pleasure D. Arthrogryposis: a review and update. *J Bone Joint Surg Am.* 2009 Jul; 91 Suppl 4: 40-6.
4. Bevan WP, Hall JG, Bamshad M, Staheli LT, Jaffe KM, Song K. Arthrogryposis multiplex congenita (amyoplasia): an orthopaedic perspective. *J Pediatr Orthop.* 2007 Jul-Aug; 27(5): 594-600.
5. Botha SJ, Bütow KW. Gordon syndrome: literature review and a report of two cases. *Cleft Palate Craniofac J.* 2015 Jan; 52(1): e18-22.
6. Dudkiewicz I, Achiron R, Ganel A. Prenatal diagnosis of distal arthrogryposis type 1. *Skeletal Radiol.* 1999 Apr; 28(4): 233-5.
7. Hall JG, Aldinger KA, Tanaka KI. Amyoplasia revisited. *Am J Med Genet A.* 2014 Mar; 164A(3): 700-30.
8. Hall JG. Oligohydramnios sequence revisited in relationship to arthrogryposis, with distinctive skin changes. *Am J Med Genet A.* 2014 Nov; 164A(11): 2775-92.
9. Kalampokas E, Kalampokas T, Sofoudis C, Deligeoroglou E, Botsis D. Diagnosing arthrogryposis multiplex congenita: a review. *ISRN Obstet Gynecol.* 2012; 2012: 264918.
10. Kowalczyk B, Felús J. Arthrogryposis: an update on clinical aspects, etiology, and treatment strategies. *Arch Med Sci.* 2016 Feb 1; 12(1): 10-24.
11. Martínez AE, Palafox VHE, Manzano SC. Hallazgos radiológicos más frecuentes en los pacientes con diagnóstico de artrogriposis en el Hospital Infantil de México Federico Gómez. *Anal Radiol Mex* 2007; 6 (1): 37-42.
12. Nowlan NC. Biomechanics of foetal movement. *Eur Cell Mater.* 2015 Jan 2; 29: 1-21.
13. Pagnan NA, Gollop TR. Distal arthrogryposis type II D in three generations of a Brazilian family. *Am J Med Genet.* 1987 Mar; 26(3): 613-9.
14. Skalsky AJ, McDonald CM. Prevention and management of limb contractures in neuromuscular diseases. *Phys Med Rehabil Clin N Am.* 2012 Aug; 23(3): 675-87.
15. Toydemir RM, Bamshad MJ. Sheldon-Hall syndrome. *Orphanet J Rare Dis.* 2009 Mar 23; 4:11.
16. Valdés-Flores M, Casas-Avila L, Hernández-Zamora E, Kofman S, Hidalgo-Bravo A. Characterization of a group unrelated patients with arthrogryposis multiplex congenita. *J Pediatr (Rio J).* 2016 Jan-Feb; 92(1): 58-64.