

## CIRUGÍA DE TÓRAX

# TRAUMA DE TÓRAX: FISIOPATOLOGÍA Y MANEJO DEL TÓRAX INESTABLE CON CONTUSIÓN PULMONAR

Dáuber A. Sibaja Matamoros\*

## SUMMARY

Chest trauma is common in trauma patients and is a significant source of disability, morbidity and mortality. Flail chest is the most severe form of blunt injury with a mortality rate of 10 – 20% typically accompanied by pulmonary contusion, which is the most common injury in blunt trauma, occurring between 30 – 75% of cases . The survival of these patients depends primarily on how fast they are transferred to a specialized trauma center for their resuscitation and stabilization, as well as to the management scheme that is chosen while

they are hospitalized. Despite the prevalence and recognition of flail chest associated to pulmonary contusion, the morbidity and mortality rates of this compound pathology remain constant without showing improvement in the last three decades due to poor understanding of its complex pathophysiology and the lack of appropriate management guidelines.

## INTRODUCCIÓN

Aproximadamente el 25% de los fallecimientos causados por trauma a nivel mundial

son secundarios a trauma de tórax, ya sea aislado o asociado a otras lesiones. Los traumatismos torácicos son una causa de mortalidad importante, luego de los traumatismos craneoencefálicos y espinales. Muchos de los pacientes con lesiones en tórax fallecen después de haber llegado al hospital; sin embargo, muchas de estas muertes podrían ser evitadas con un diagnóstico adecuado y tratamiento precoz a nivel prehospitalario. Estas entidades pueden producirse por medio de mecanismos de trauma penetrante o contuso y la severidad del tipo de lesión varía en función de la

\* Médico General.

magnitud del trauma así como también de la edad del paciente. Las lesiones pueden ser desde fracturas costales aisladas, hasta lesiones bilaterales severas a causa de trauma compresivo al tórax incluyendo compromiso de la integridad de las grandes estructuras vasculares, el corazón y/o del parénquima pulmonar. Los pacientes adultos mayores, especialmente aquellos con osteopenia u osteoporosis, tienen un alto riesgo de sufrir fracturas múltiples secundarias a caídas; los pacientes pediátricos, por su parte, al presentar tejidos más flexibles, deben ser sometidos a altas fuerzas de impacto para poder sufrir de fracturas costales, por lo que ellos cursan comúnmente con contusiones pulmonares y cardíacas, hemo – y neumotórax o lesiones vasculares. De los pacientes que sobreviven el trauma de tórax inicial, alrededor del 25% sufrirá complicaciones posteriores al insulto por lo que la sobrevida no supera el primer año. El diagnóstico y tratamiento consiste en la valoración inicial con resucitación por medio de la estabilización de las lesiones que comprometen las funciones vitales del paciente, seguida de una valoración secundaria detallada mediante un examen físico exhaustivo, teniendo por último los cuidados definitivos. Durante la evaluación inicial se identifican cinco lesiones

torácicas letales que deben ser atendidas en el menor tiempo posible, para así mejorar la sobrevida del paciente, las cuales son: taponamiento cardíaco, hemotórax masivo, neumotórax abierto, neumotórax a tensión y tórax inestable con contusión pulmonar. En la presente entrega se discute todo lo relevante acerca de la última de las lesiones mencionadas en la lista anterior.

### DEFINICIÓN

Se define como tórax inestable a la lesión que resulta de un trauma cerrado, produciendo una disociación completa de una porción de la caja torácica por medio de la pérdida de la continuidad ósea producida por fracturas de más de dos costillas en dos o más partes de las mismas. También puede establecerse un tórax inestable por separación del esternón y las costillas por fracturas de estas o por separación de las articulaciones costocondrales. El fragmento separado responde a cambios de la presión intratorácica, más que a los movimientos de la pared, moviéndose contrario a esta durante la respiración. La inestabilidad de la parrilla costal es causada generalmente por un trauma contuso, ya sea por compresión o aplastamiento del tórax, caída desde una gran altura o golpe directo del tórax contra

un objeto. Dicho esto, el tórax inestable puede asociarse a grados variables de contusión pulmonar y dolor, secundario a fracturas costales, que contribuyen a empeorar el estado de hipoxia que presenta el paciente.

### FISIOPATOLOGÍA

Desde los años de la I y II Guerras Mundiales y posteriores a estas, se han realizado múltiples estudios para determinar la verdadera fisiopatología del tórax inestable con contusión pulmonar. Gracias a estos, se conoce que la fisiopatología se basa en la presencia de tres factores que son producto del mecanismo y magnitud del trauma sufridos por el paciente. En primer lugar tenemos el fenómeno conocido como “respiración paradójica”, el cual consta de un aumento del espacio muerto de la vía aérea por medio de la movilización de aire a manera de péndulo (Pendelluft), provocando que este se desplace continuamente de un pulmón a otro sin llegar al exterior. Dicho fenómeno es posible por la pérdida de la continuidad de una porción de la parrilla costal por múltiples fracturas en más de dos costillas y en distintos segmentos de las mismas. Este desprendimiento hace que el segmento libre se mueva de manera contraria al resto de la caja torácica durante la inspiración y espiración. Durante

la inspiración, la presión negativa intratorácica hace que el segmento libre se colapse junto al pulmón ipsilateral, permitiendo el paso de aire al pulmón contralateral; en espiración ocurre todo lo contrario, donde hay protrusión del segmento libre a causa de la presión positiva intratorácica, y por consiguiente, recibiendo el aire del pulmón opuesto.

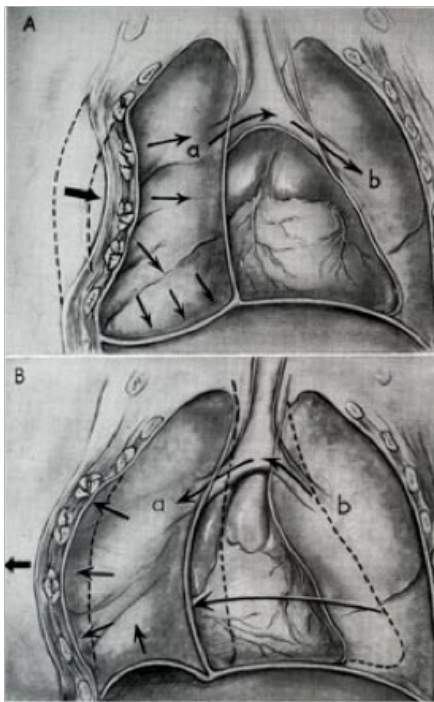


Figura 1. Mecánica ventilatoria normal versus mecánica patológica de tórax inestable (1)

La contusión pulmonar, que es la razón principal de la hipoxemia en el tórax inestable, se caracteriza por edema intersticial y alveolar, cuyos grados de severidad y extensión son variables en función a la magnitud del trauma. Esto provoca disminución de la distensibilidad del pulmón

y alteración de difusión de oxígeno respectivamente. A pesar del proceso inflamatorio y posible lesión capilar en el área contundida, esta puede permanecer perfundida, mas el proceso de intercambio gaseoso se encuentra comprometido tanto por el edema intersticial, que engrosa la membrana de difusión alveolo – capilar, así como la presencia de líquido en los alveolos. Esto provoca que el paciente presente diferentes grados de hipoxemia en función de la extensión de parénquima dañado, lo que determina el desarrollo de insuficiencia respiratoria. El dolor, causado por las fracturas costales, impide que haya una adecuada ventilación gracias a que limita la expansión torácica, alterando de igual forma el mecanismo de la tos evitando que se logre alcanzar la presión negativa necesaria para poder eliminar las secreciones bronquiales. Este último problema llega a complicar al paciente por la falta de aclaración de secreciones que propician la instauración de atelectasias o neumonías, contribuyendo a la perpetuación de la hipoxemia. En pacientes neumópatas o tabaquistas, lo anterior es de vital importancia, ya que llegan a deteriorarse tópidamente por el mal manejo de secreciones.

## DIAGNÓSTICO Y TRATAMIENTO

El diagnóstico y tratamiento de esta lesión deben de realizarse de manera rápida y expedita durante la revisión primaria y estabilización/resucitación del paciente bajo las guías de soporte vital avanzado en trauma en la sala de shock. Debe observarse rápidamente la clínica del paciente, signos y síntomas que este manifieste, tales como taquipnea, dolor, compromiso hemodinámico, movimientos irregulares de la pared torácica, entre otros. Hay que recordar que la cianosis es un signo tardío, por lo que no va a estar presente durante la evaluación primaria del paciente. Al inspeccionar el tórax se debe prestar especial cuidado a los movimientos de la parrilla costal durante la respiración del paciente con tal de identificar alguna asincronía de segmentos. Asegúrese de luego palpar el tórax en busca de crépitos, gradas óseas o dolor que indiquen la presencia de fracturas costales o separaciones costo – condrales y/o costo – esternales. Con la auscultación se evalúa la ausencia o disminución del murmullo vesicular, para así descartar concomitancia de neumotórax o hemotórax. Lo mismo ocurre con la percusión al descartar hipertimpanismo o matidez tanto en el hemitórax comprometido

como en el contralateral. Las radiografías para la evaluación inicial no son de mucha ayuda, ya que las lesiones contusas del pulmón involucrado en trauma no se harán visibles sino hasta horas de ocurrido el incidente, además que no se recomienda su uso para precisar el número de costillas fracturadas, lo cual es mejor hacerlo por medio de tomografía computarizada para cuando el paciente es llevado por otra indicación. Bien se sabe que el tratamiento de toda lesión producida por trauma debe realizarse durante la revisión primaria para corregir los desordenes fisiológicos que el paciente experimenta. Luego de revisar al paciente utilizando la mnemotecnía ABCDE, se dispone a analizar las opciones de tratamiento definitivo, una vez que el paciente se encuentre fuera de peligro de muerte. Para el tratamiento del tórax inestable con contusión pulmonar se puede optar por diferentes modalidades que van desde la analgesia oral, bloqueo costal, paravertebral o epidural; uso de ventilación mecánica asistida, hasta la fijación/reducción quirúrgica de las fracturas costales. Estos esquemas se utilizan de acuerdo a las indicaciones que presente el paciente, además de ver cuál es el que más beneficio le aporta a corto y largo plazo. Como conocimiento general,

se establece que los pacientes con contusión pulmonar deben ser resucitados con volumen de manera limitada con tal de no empeorar el edema de la lesión que presentan; de necesitar reposición de volumen, es preferible evitar los cristaloides y en su lugar utilizar sangre o plasma. Se les provee con volumen suficiente (1000 cc durante la reanimación inicial y 50 cc por hora como mantenimiento) para alcanzar una perfusión tisular óptima y se recomienda que estos sean monitoreados con un catéter intra – arterial para evitar los extremos de la fluido – terapia. En caso de que el paciente se complique con una sobrecarga de volumen que empeore la presión capilar pulmonar, se echa mano del diurético furosemida a una dosis de 40 mg cada día por tres días, para así mejorar la difusión de oxígeno. El soporte ventilatorio con el fin de “entablillar” el defecto de la parilla costal del tórax inestable debe evitarse, ya que solo se recomienda para aquellos que estén con claudicación ventilatoria, utilizando el ventilador por un lapso corto en el que se pueda asociar la analgesia o la fijación quirúrgica para evitar a toda costa las complicaciones a causa de la ventilación mecánica asistida (VMA). En la década de los 70, Trinkle realizó varios estudios para evaluar el mejor acercamiento terapéutico en

función del soporte ventilatorio. Inicialmente demostró que la intubación temprana y aplicación de PEEP disminuían el tamaño de las contusiones experimentales de su primer estudio, por lo que determinó dicha medida como “standard” en el manejo de pacientes con contusión pulmonar. Años después realizó otro estudio donde los resultados demostraron que los pacientes que eran manejados con VMA por lapsos prolongados tenían un mayor riesgo de padecer complicaciones, tales como neumonía nosocomial, barotrauma o estenosis traqueal, las cuales terminaban otorgando una pobre sobrevida. Otros estudios realizados por Richardson, Shackford y sus colaboradores determinaron que los pacientes pueden ser manejados sin soporte ventilatorio. Estos autores coincidieron en que el uso de la VMA debe considerarse solo para corregir las anormalidades del intercambio de gas. De las diferentes modalidades de ventilación, el PEEP y el CPAP han demostrado ser beneficiosos para los pacientes ya que corrigen satisfactoriamente las irregularidades del cortocircuito alveolo – capilar, al evitar el colapso alveolar que se establece en el parénquima contundido y, al mismo tiempo, evita el desarrollo de atelectasias. El manejo conservador con

PaO <sub>2</sub> < 60 mmHg respirando aire ambiente	PaO <sub>2</sub> <70 mmHg con oxígeno suplementario
pH < 7,10	PCO <sub>2</sub> > 55mmHg
Frecuencia respiratoria >35 rpm o < 8 rpm	Uso de músculos accesorios u otros signos de claudicación respiratoria

Cuadro 1. Criterios de intubación en Tórax Inestable.

analgesia debe considerarse para evitar recurrir al soporte ventilatorio o para acortar la duración de mismo. La analgesia oral con AINEs y/o narcóticos puede usarse para los casos leves a moderados donde el paciente no presente dificultad para respirar por su cuenta, mientras que se opta por el bloqueo costal localizado, bloqueo epidural o paravertebral en los casos moderados a severos donde el paciente esté pronto a necesitar VMA. Cabe destacar que el abuso de narcóticos puede desencadenar un paro cardiorrespiratorio por depresión a nivel central en bulbo raquídeo, mientras que el bloqueo costal repetido puede llegar a producir toxicidad por el anestésico local, por lo que se recomienda el catéter epidural. En caso de que el paciente tenga alguna contraindicación para la anestesia epidural, se cuenta con la alternativa del bloqueo paravertebral. Numerosos estudios reportan “buenos” resultados con la fijación quirúrgica del tórax inestable, citando disminución del dolor, mejoría de la mecánica respiratoria, rápida separación

del ventilador, disminución en la tasa de mortalidad y excelentes resultados de retorno a la vida normal. Tanaka y Balci compararon por separado la reducción quirúrgica de las fracturas versus la estabilización neumática, concluyendo en que la tasa de complicaciones fue menor en el grupo de manejo por cirugía al acortar el tiempo de dependencia al ventilador y de estancia hospitalaria, así como también de un menor uso de narcóticos en pacientes respiratoriamente comprometidos. Aquellos con indicación para someterse al procedimiento quirúrgico son pacientes que presenten tórax inestable severo (más de 4 costillas fracturadas) donde haya una deformidad evidente de la pared torácica, pacientes mayores de 45 años, pacientes que continúan con dolor a pesar de un manejo adecuado con analgesia y pacientes que tenga otra indicación para toracotomía. Se cuenta con dos opciones de fijación por medio de placas o fijación intramedular. En el pasado se utilizaban placas con cerclaje, las cuales se volvieron obsoletas por el daño que provocaban

al paquete vasculo – nervioso intercostal. Fueron desplazadas por las placas metálicas en “U” que son mejor toleradas por su colocación en el borde superior de la costilla. Las placas absorbibles son una alternativa a las metálicas aunque estas han sido asociadas a una mayor incidencia de reacciones adversas a nivel tisular. Por último se puede realizar la fijación intramedular, que desafortunadamente provee menor estabilidad, pero es la elección de reducción de fracturas de difícil alcance como las que se encuentran posteriores a la escápula.

## PRONÓSTICO

Se mantiene cierta controversia acerca de la sobrevivencia de los pacientes ya que no se logra determinar si las lesiones torácicas son la causa directa de muerte o si son factores que contribuyen en un escenario de lesiones múltiples. Deben tomarse en cuenta aspectos tales como la edad, el padecimiento de comorbilidades; la magnitud, mecanismo y tipo de lesión y el tiempo transcurrido desde que ocurrió el incidente hasta el respectivo traslado para determinar las probabilidades que podría tener el paciente de salvarse. Como se mencionó anteriormente, de los pacientes que sobreviven el trauma de tórax inicial, alrededor del



25% corresponde al grupo de mortalidad tardía que fallece a causa de complicaciones posteriores al insulto, por lo que no superan el año post – trauma. El 75% restante se divide en los pacientes que mueren en la escena del accidente (mortalidad inmediata) y en aquellos que fallecen durante los primeros días o semanas (mortalidad temprana) de tratamiento hospitalario. El deceso secundario a lesiones exclusivamente torácicas en los pacientes hospitalizados es a causa de las complicaciones que se establecen gracias al grado severo de contusión pulmonar, a las complicaciones instauradas por el soporte ventilatorio y, principalmente, a las fracturas costales. Fligel y colaboradores establecieron en un estudio que a mayor número de costillas fracturadas, especialmente en pacientes mayores de 45 años, mayor sería la morbilidad y mortalidad que estos llegarían a experimentar. Reportaron un 10% de mortalidad en pacientes que tenían más de 4 costillas fracturadas y un 34% en aquellos que tenían más de 8 costillas afectadas. Kent y colaboradores determinaron en otro estudio que el 56% de la tasa de mortalidad en pacientes con trauma torácico que fueran mayores de 65 años era secundario a fracturas costales más que a otras lesiones asociadas. Debe añadirse a este

hecho que los pacientes con tórax inestable que no son elegidos para fijación quirúrgica desarrollan neumonía en un 27 – 71% de los casos y presentan una mortalidad del 25 – 51%.

## CONCLUSIÓN

El torax inestable es la forma más severa de lesión contusa con una tasa de mortalidad del 10 – 20% que típicamente se acompaña de contusión pulmonar. La respiración paradójica, las fracturas costales y la contusión pulmonar contribuyen a la hipoxemia del paciente, siendo la última la principal causante de hipoxia de acuerdo al grado y extensión de lesión. El diagnóstico y tratamiento del tórax inestable deben de realizarse de manera rápida y expedita durante la revisión primaria y estabilización/resucitación del paciente en sala de shock. El tratamiento definitivo consta diferentes modalidades que van desde la analgesia oral y parenteral, uso de ventilación mecánica asistida y fijación quirúrgica. El uso del soporte ventilatorio se utiliza solo para corregir las anormalidades del intercambio de gas y evitar el colapso alveolar en pacientes que se muestren clínica de claudicación respiratoria. Los lapsos prolongados de ventilación mecánica asistida aumentan el riesgo de complicaciones

asociadas. El manejo con analgesia o fijación quirúrgica debe considerarse para evitar recurrir al soporte ventilatorio o para acortar la duración de mismo.

## RESUMEN

El trauma torácico es común en el paciente politraumatizado y es una fuente significativa de discapacidad, morbilidad y mortalidad. El torax inestable es la forma más severa de lesión contusa con una tasa de mortalidad del 10 – 20% que típicamente se acompaña de contusión pulmonar, siendo esta lesión la más frecuente en trauma cerrado, ocurriendo entre el 30 – 75% de los casos. La sobrevida de estos pacientes depende primeramente de la rapidez en que son trasladados a un centro especializado en trauma para su estabilización y reanimación, así como también del esquema de manejo que se elija poner en práctica mientras se encuentren hospitalizados. A pesar de la prevalencia y reconocimiento del tórax inestable asociado a contusión pulmonar, la morbilidad y mortalidad de este cuadro complejo han permanecido constantes sin presentar mejoría en las últimas tres décadas gracias al poco entendimiento de su fisiopatología compuesta y a la falta de guías de manejo adecuadas.

**BIBLIOGRAFÍA**

1. Athanassiadi, K., Theakos, N., Kalantzi, N., & Gerazounis, M. (2010). Prognostic factors in flail-chest patients. *European Journal of Cardiothoracic Surgery*, 466-471.
2. Brewer III, L. A., & Burford, T. H. (14 de 11 de 2014). U.S Army Medical Department . Obtenido de Office of Medical History: <http://history.amedd.army.mil/booksdocs/wwii/thoracicsurgeryvolIII/chapter1.htm>
3. M. B. de Jong, M. C. (2014). Surgical Management of Rib Fractures: Strategies. *Scandinavian Journal of Surgery*, 1-6.
4. Mainieri Hidalgo, J. A. (2014). Trauma de Tórax. San José, Costa Rica: Editorial Universidad de Costa Rica.
5. Mulholland, M. W., Lillemoe, K. D., Doherty, G. M., Maier, R. V., Simeone, D. M., & Upchurch, J. G. (2011). *Greenfield's Surgery Scientific Principles & Practice*. Philadelphia, Pennsylvania: Lippincott Williams & Wilkins.
6. Richter, T., & Ragaller, M. (2011). Ventilation in chest trauma. *Journal of Emergencies, Trauma and Shock*, 251-259.
7. Sellke, F. W., del Nido, P. J., & Swanson, S. J. (2010). *Sabiston and Spencer Surgery of the Chest*. Philadelphia, PA: Saunders Elsevier.
8. Simon, B., Ebert, J., Bokhari, F., Capella, J., Emhoff, T., Hayward, I. T., Smith, L. (2012). Management of pulmonary contusion and flail chest: An East Association for the Surgery of Trauma practice management guideline. *Journal of Trauma and Acute Care Surgery*, S351 - S361.
9. Surgeons, A. C. (2008). *Soporte Vital Avanzado en Trauma para Médicos (ATLS) - Manual del curso para estudiantes*. Chicago, Illinois: American College Of Surgeons.
10. Young Ahn, M. K. (2013). Case Scenario: Pain-associated Respiratory Failure in. *Anesthesiology*, 701-708.