

UROLOGÍA

FIMOSIS Y
PARAFIMOSIS

Steven Durán Salazar*

SUMMARY

The phimosis and paraphimosis are affections that could be in relationship for inflammation and narrowing of the foreskin. The inflammation could be caused for a trauma or associate with a poor personal hygiene. During the first years there is a greasy substance that accumulates down in foreskin. The name of that secretion is smegma, wich look like yellowish cysts and they don't make a problem if not have a contact with a exterior. May be remove with a bath. The foreskin adherences should not liberate forcibly, the greater percentage resolves spontaneously with the penis growth and erections. At

three years old the phimosis is present only in 10 % of children and at seventeen years old only a one percent have a phimosis. An early forced retraction of foreskin can produce an iatrogenic scare.

INTRODUCCIÓN

El prepucio es la parte de la piel que recubre el glande y al meato uretral de las ulceraciones amoniacales durante la época del pañal, por esto es innecesaria y desaconsejable la circuncisión en el recién nacido. Un argumento a favor de la circuncisión precoz es que el carcinoma de pene es

casi desconocido en pacientes circuncidados, mientras que un 40% a 60% de los hombres que lo padecen tienen fimosis, argumento que ha sido rebatido en varios estudios².

DEFINICIONES

Fimosis:

Es la estrechez prepucial que determina dificultad o incapacidad para retraer manualmente el prepucio por detrás del surco balanoprepucial y descubrir totalmente el glande².

Parafimosis:

Es una emergencia urológica en que una fimosis, por una maniobra

*Master Administración Servicios en Salud.

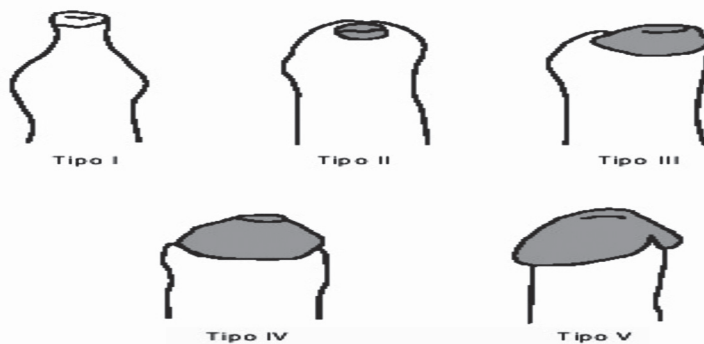
Médico Asistente General, Servicio Emergencias, Hospital San Rafael de Alajuela.

de reducción indebida, se atasca por detrás del surco balanoprepucial, con estrangulación progresiva del prepucio².

La fimosis es una situación normal en el recién nacido, menos de un 5% de los recién nacidos tienen un prepucio totalmente retraible. Hasta los 6 meses de edad el prepucio no puede ser retraído en un 80% de los niños y en un 10% de los niños persiste la fimosis a los 3 años de edad. A los 17 años de edad el 99% de los varones puede retraer normalmente su prepucio¹. Existe una forma de clasificación del estado prepucial según la clasificación de Kayaba y otros³ el cual se realizó colocando a niño en posición supina y el prepucio fue suavemente retraído sin traumatismo y el grado de retractibilidad fue evaluado de la siguiente forma (ver figuras):

- **Tipo I:** Leve retracción sin que se vea el glande.
- **Tipo II:** Exposición del meato uretral con retracción ligeramente mayor del prepucio.
- **Tipo III (intermedio):** Exposición del glande hasta la parte media de él.
- **Tipo IV:** Exposición del glande hasta la corona.
- **Tipo V:** Exposición fácil de todo el glande, con inclusión balano- prepucial, sin adherencias que siempre se encuentran en todos los tipos anteriores.

Fig. Tipos de prepucio, según la clasificación de Kayaba y otros.

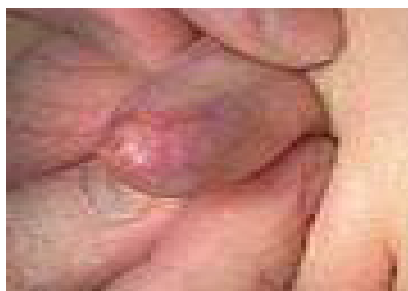

CLÍNICA DE FIMOSIS Y PARAFIMOSIS

Fimosis⁴:

- Abultamiento del prepucio durante la micción.
- Incapacidad para retraer completamente el prepucio a los 3 años de edad (en algunos niños, este proceso puede demorar más tiempo).

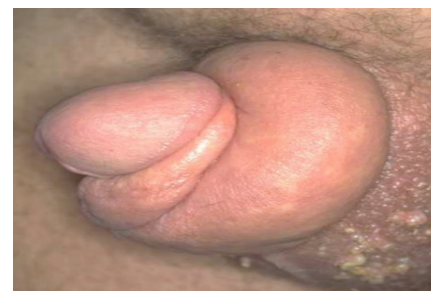Fimosis



Parafimosis⁹:

- Tumefacción de la punta del pene al retraer el prepucio o llevarlo hacia atrás.
- Dolor.
- Incapacidad para llevar el prepucio hacia atrás y colocarlo sobre la punta del pene.
- Decoloración de la punta del pene, la cual muestra un color rojo oscuro o azulado.

Parafimosis



TRATAMIENTO

Kayaba y otros⁵, menciona que en ausencia de trastornos médicos crónicos o emergentes reales, el prepucio debe permanecer no circuncidado, concepto con el que se coincide desde hace muchos

años y que ha sido reforzado con la crítica de muchos autores en que la mayoría de los niños se le debe de realizar la separación prepucial continua como un proceso natural hasta la adolescencia. Mientras la cirugía debe considerarse imprescindible en los adultos con

fimosis patológica, mientras en los niños debe realizarse solamente en presencia de disuria asociada con fimosis real, balanopostitis recidivante o cuando se haya producido una parafimosis y son muy pocos los niños que necesitan circuncisión al tomar como única razón la de existir poca retractilidad prepucial.

Por tanto:

- ✓ La fimosis recurrente puede incluirse la aplicación de una crema con corticoides en el prepucio hasta tres veces al día durante un mes aproximadamente para aflojar el anillo adhesivo. Si el prepucio de un niño se abulta durante la micción luego de los 10 años de edad, es posible que se recomiende la realización de una circuncisión (extirpación quirúrgica total o parcial del prepucio).
- ✓ Para la parafimosis puede incluir la lubricación del prepucio y de la punta del pene, oprimiendo suavemente esta última mientras se lleva el prepucio hacia delante. Si este procedimiento no resulta efectivo, puede practicarse una pequeña incisión para aliviar la tensión. Es posible que se recomiende una circuncisión de emergencia (extirpación quirúrgica total o parcial del prepucio).

afecciones que pueden estar en relación por inflamación y estrechamiento del prepucio. Esta inflamación puede ser causada por un trauma y puede estar asociada con la higiene personal deficiente. Esta afección se puede desarrollar en algunas ocasiones por un trauma directo en el área que ocasiona la inflamación.

Durante los primeros años el acumulo de smegma (descamación celular con secreción sebácea) en surco coronal, las erecciones y el crecimiento peneano resuelven la fimosis y las adherencias prepuciales de manera espontánea en un alto porcentaje de los niños. El acumulo de smegma que se observa por transparencia, como quistes amarillentos, no ocasionan problema a menos que se comuniquen al exterior, si esto ocurre deben desprenderse como parte del aseo diario.

Las adherencias prepuciales no deben liberarse forzosamente, ya que se reproducen en un alto porcentaje, especialmente en el niño menor. Estas se resuelven totalmente en forma espontánea al llegar a la pubertad. Al cabo de los tres años la incidencia de fimosis es sólo de un 10% y a los 17 años es del 1%.

La mayoría de las fimosis en mayores de tres años es consecuencia de una retracción temprana forzada, no recomendada, que provoca fisuras radiales del prepucio, lo que determina una fimosis cicatricial iatrogénica.

BIBLIOGRAFÍA

1. Baquiano P., Manual de Urología Esencial, Universidad Católica de Chile.
2. Cardona David, Una alternativa en el manejo de la fimosis, Acta Pediátrica Costarricense, v.13n.1 San José enero. 1999.
3. Elder JS. Abnormalities of the genitalia in boys and their surgical management. In: Wein AJ, ed. Campbell-Walsh Urology. 9th ed. Philadelphia, Pa. Saunders Elsevier; 2007: chap 126.
4. Jordan GH, Schlossberg SM. Surgery of the penis and urethra. In: Wein AJ, ed. Campbell-Walsh Urology. 9th ed. Philadelphia, Pa: Saunders Elsevier; 2007: chap 33.
5. Kayaba H, Tamura H, Kitajima S, Fujiwara Y, Kato T et al. Analysis of shape and retractibility of the prepuce in 603 Japanese boys. J Urol 1996; 1813-1815.
6. Maizels M. Normal development of the urinary tract, In: Campbell's Urology, 6th edition. Edited by P Walsh PC, Retik AB, Stamey TA; Jr Vaugman ED. Philadelphia: WB. Saunders Co. Vol. 2 chap 32. 1992:301-1343.
7. Marzaro M, Carmignola G, Zoppellaro F, et al. Phimosis: when does it require surgical intervention? Minerva Pediatr 1997; 49: 245-248. <PubMed>
8. Morales C. Julio, Gonzalez F. Pedro, Morales A. Aymeé, Cordero J. Emilio, Guerra R. Marlen, Mora C. Barbarita, Fimosis: ¿Son necesarias la circuncisión o la dilatación forzada? rev. Cubana Pediatr. V 73 n.4. Ciudad de la Habana. Oct- Dic- 2001.
9. Oldham, T Keith. Colombani, Paul M. Foglia, Robert P. Surgery of Infants and Children, 1ª ed. 1543 Philadelphia: Lippincott-Raven.
10. Patel. H: The problem of routine circumcision. Can. Med. Assoc. J 1966; 95:576-581.
11. Persad R, Sharum S, Mc Tavish J, Indes C, Moriquand P. Clinical presentation and pathophysiology of meatal stenosis following circumcision. Br J Urol 1995;75:91-93.

RESUMEN

La fimosis y parafimosis son