

## UROLOGIA

## VARICOCELE (Conceptos y Generalidades)

### Revisión Bibliográfica

Luis Fernando Esquivel Vindas \*  
Francisco Rivas Rauda\*\*

#### SUMMARY

A varicocele is a dilatation of the testicular vein and the pampiniform venous plexus within the spermatic cord. They may be detected in 20 % of the men population, left-sided lesions predominate and is the most common cause of infertility. Studies have shown that varicocele causes progressive duration-dependent injury to the seminiferous epithelium and testicular function over time. Is associated with testicular hypotrophy, an abnormal gonadotropin axis, histologic changes, abnormal spermatogenesis, and infertility. Alteration of testicular temperature is the most widely pathophysiologic mechanism for the alteration of testicular function secondary to varicocele. The

diagnosis is generally made by physical examination, but we can use too the high-resolution color-flow Doppler ultrasonography, venography, thermography, MRI or Scintigraphy. The most common complications from varicoectomy are hydrocele, varicocele recurrence, and testicular artery injury. The incidence of these complications can be reduced with the microsurgical inguinal or subinguinal approach. Overall, varicoectomy results in significantly improved semen parameters in 60 % to 80 % of men and pregnancy rates fo 20% to 60%.

**Descriptores:** Varicocele, plexo pampiniforme, hipertermia, dis-

función testicular, varicoceleomía, hidrocele.

**Abreviaturas:** FSH (Hormona foliculo estimulante), GnRH (Hormona liberadora de gonadotropinas)

#### INTRODUCCIÓN

El varicocele es una dilatación de la vena testicular y el plexo venoso pampiniforme dentro del cordón espermático (1). Es una lesión progresiva que puede dificultar el crecimiento y función testicular a través del tiempo, y es la causa más común de infertilidad en el hombre. Aunque es rara en la población pediátrica y adulta, la prevalencia de varicoceles aumenta

\* Médico General. Servicio de Emergencias, Clínica Palmar Sur.

\*\* Asistente Urología. Hospital de Heredia.

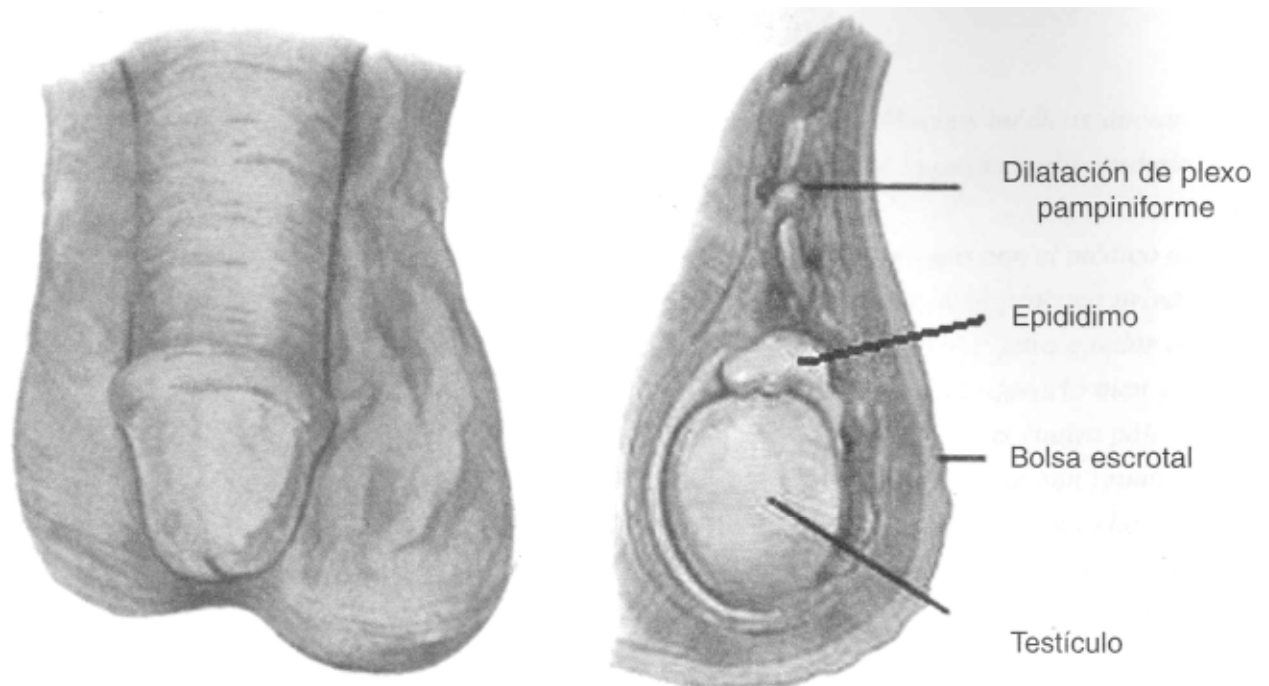


Figura No. 1. Imagen que muestra la dilatación del plexo pampiniforme en forma clínica (izquierda) y anatómica (derecha).

con la pubertad (13). Ver figura No.1 A través de los años, según la literatura, ha existido controversia en cuanto al manejo del varicocele en niños y adolescentes, por lo que la tarea actual es determinar cuales pacientes tienen el mayor riesgo de problemas futuros de fertilidad y garantizar una intervención temprana.

### INCIDENCIA

La incidencia de varicocele en la población general masculina es de aproximadamente un 20%, en hombres con espermograma anormal es de un 25% y con uno normal es de un 12% (18). Más del 80% de los varicoceles no son asociados con infertilidad, sin embargo en hombres que presentan infertilidad clínica con infertilidad primaria la incidencia en del

35% al 40%, y en hombres con infertilidad secundaria los varicoceles están implicados en un 70% a 80% (18). La incidencia de varicoceles en personas que tienen antecedentes heredo-familiares de primer orden es de un 53%, valor significativamente mayor que la población general (16). La frecuencia de varicocele en el lado izquierdo es del 70%, en el lado derecho es del 9% y el bilateral se presenta en un 21%. Un porcentaje superior al 20% son asintomáticos (3).

### FORMACIÓN DEL VARICOCELE

La formación del varicocele ha sido atribuida predominantemente a variaciones anatómicas, incremento de la presión en la vena renal izquierda, válvulas incompe-

tentes ó ausentes congénitamente. La vena testicular izquierda desemboca en la vena renal del mismo lado a un ángulo recto, mientras que la vena testicular derecha lo hace en la vena cava inferior a un ángulo oblicuo. El relativo mayor flujo de la vena cava inferior hace pensar en un mayor aumento del drenaje del lado derecho. La vena testicular izquierda es de 8 a 10 centímetros más larga que la derecha lo que produce un incremento proporcional en la presión en la vena renal izquierda, la cual transmite dicha presión al plexo pampiniforme(14). El incremento de la presión de la vena renal izquierda también ha sido descrita con en mecanismo de pinzamiento llamado el "fenómeno Nutcracker", el cual puede ser proximal o distal. El primero de ellos consiste en

el pinzamiento que sufre la arteria renal izquierda al pasar entre la aorta y la arteria mesentérica, lo cual lleva a un aumento de la presión de la vena espermática por debajo de esta zona con repercusión testicular. El "fenómeno Nutcracker" distal es causado por el pinzamiento o compresión de la vena iliaca común en el curso debajo de la arteria iliaca común lo que produce un flujo sanguíneo retrogrado de las venas deferenciales y espermática externa (17). Las venas testiculares en la porción inicial están tapizadas en su interior por válvulas que permiten el ascenso venoso, evitando el retorno de la sangre cuando se esta en posición supina, por lo que existiendo un daño en ellas aumentaría la presión a este nivel. La ectasia venosa producida a nivel del plexo pampiniforme produce alteración anatómica en él, y crea aumento de la temperatura en el testículo afectado, disminuye la oxigenación y el riego sanguíneo (3).

### **FISIOPATOLOGÍA DE LA DISFUNCIÓN TESTICULAR**

Los varicoceles son asociados a atrofia testicular, cambios histológicos, espermatogénesis anormal, axis de gonadotropina anormal e infertilidad. Muchas teorías han sido postuladas, sin embargo, la hipertermia del escroto y testículos es el mecanismo más aceptado de disfunción testicular. Varicoceles inducidos experimentalmente producen elevación en la tempera-

tura escrotal, alteraciones en el flujo sanguíneo testicular y cambios histológicos los cuales son reversibles con la corrección quirúrgica (12,4). Otra teoría expuesta es la hipoxia, sin embargo diversos estudios no sustentan que la elevación de la presión venosa causada por disminución del flujo sanguíneo y estasis venosa producen disfunción testicular secundaria a hipoxia. Un análisis de gases sanguíneos y pH de la vena testicular de algunos animales, hombres normales y hombres con varicocele no reveló diferencias significativas (15,2,8). Además de estos factores se mencionan como coadyudantes en la génesis de la disfunción testicular a los agentes antioxidantes, gonadotoxinas, factores inmunológicos, la apoptosis aumentada y la disfunción enzimática.

### **DIAGNÓSTICO**

Clásicamente los varicoceles son asintomáticos y son detectados durante un examen físico de rutina. El principal malestar se manifiesta como peso y sensación de alargamiento de la bolsa escrotal. El dolor intenso es muy raro, sólo se presenta cuando el varicocele se acompaña de una patología inflamatoria o durante la excitación. El diagnóstico se realiza inicialmente con el examen físico de la bolsa escrotal y su contenido. Los pacientes deberían ser examinados inicialmente acostados en la cami-

lla y luego de pie, con y sin la maniobra de Valsalva. Los varicoceles deberían de disminuir de tamaño en la posición supina, si esto no ocurre y se vuelven más prominentes debemos de pensar en un mecanismo de obstrucción mecánica al flujo venoso testicular como lo es una masa retro-peritoneal (sarcoma, linfoma o un tumor renal con trombos venosos). Característicamente los hallazgos en el examen físico incluyen turtuosidad y engrosamiento de las venas sobre el testículo, usualmente del lado izquierdo, y una relativa atrofia testicular ipsilateral.

Los varicoceles se clasifican en: (ver tabla [No. 1](#))

Complementariamente al examen físico, el diagnóstico puede ser hecho por Ultrasonido doppler (ver figura [No.2](#)), termografía, venografía, resonancia magnética y angiografías con radionuclidos. Cada una de estas técnicas nos suministran una buena ilustración anatómica del varicocele y permite la detección de varicoceles no detectados mediante el examen físico como lo son los subclínicos.

En un estudio realizado por Yigal Gat et al, en el cual evaluaron 3 métodos no invasivos para la detección de varicoceles izquierdos y derechos, a saber, termografía (usando una banda flexible termostática en contacto con los testículos), ultrasonido doppler y examen físico concluyeron que la

TABLA 1. CLASIFICACIÓN DEL VARICOCELE

CLASIFICACIÓN		DEFINICIÓN
CLÍNICO (palpable)	Grado I (leve)	Se palpa cuando el paciente esta de pie y realiza la maniobra de Valsalva
	Grado II (mediano)	Se palpa cuando el paciente se encuentra de pie y no realiza la maniobra de Valsalva
	Grado III (largo)	Se ve la ingurgitación venosa cuando el paciente se encuentra de pie y sin maniobra de Valsalva
SUBCLÍNICO (no palpable)		Venas >3mm en el ultrasonido; reflujo con maniobra de Valsalva visible en Doppler

termografía es más precisa y sensible, y que además puede ser usada como una simple modalidad para detección en hombres infértiles (19).

### TRATAMIENTO INDICACIONES Y

#### FACTORES PREDICTIVOS

Un varicocele no tratado con el tiempo continuará afectando el crecimiento testicular con pérdida del volumen y deterioro progresivo de los parámetros normales de un espermograma (5,11). En adultos, la indicación de tratamiento es clara porque los criterios han sido establecidos ya, a saber, con 12 meses de infertilidad, análisis de

semen anormal y la presencia de varicocele. En niños y adolescentes la controversia existe. El diagnóstico de varicocele lleva la pregunta adicional sobre una posible infertilidad futura y la necesidad de establecer criterios clínicos para el reparo del varicocele. Es por ello que los exámenes clínicos para identificación de riesgo en pacientes con varicocele incluyen el examen físico, evaluación bioquímica y el análisis del semen mediante el espermograma. Estas evaluaciones proporcionarán una serie de factores predictivos los cuales se exponen en la tabla a continuación:

**TABLA 2.**  
**FACTORES ASOCIADOS CON MEJORES RESULTADOS POST-VARICOCELECTOMÍA**

Varicocele grado III  
Ausencia de atrofia testicular  
FSH normal  
Test de estimulación con GnRH positivo  
Conteo total de espermias movibles >5 millones  
Movilidad > 60%

Entre mayor número de factores predictivos posea un paciente antes de la reparación del varicocele, mejores serán los resultados con respecto al inicio de la fertilidad. En términos globales las consideraciones para el tratamiento son múltiples, en las cuales no se debe de olvidar la edad del paciente, la clínica, la estética, el daño testicular y por supuesto la fertilidad.

#### OPCIONES TERAPEUTICAS

Una variedad de opciones terapéuticas han sido propuestas para reparar el varicocele, incluyendo la apertura quirúrgica, laparoscópica y la técnica percutánea o embolización. De las técnicas quirúrgicas, la micro-quirúrgica inguinal y subinguinal ha sido reportada en la literatura como el método de mayor índice de satisfacción (reducción de la incidencia de hidrocele, atrofia testicular y azoospermia) y baja morbilidad, con la



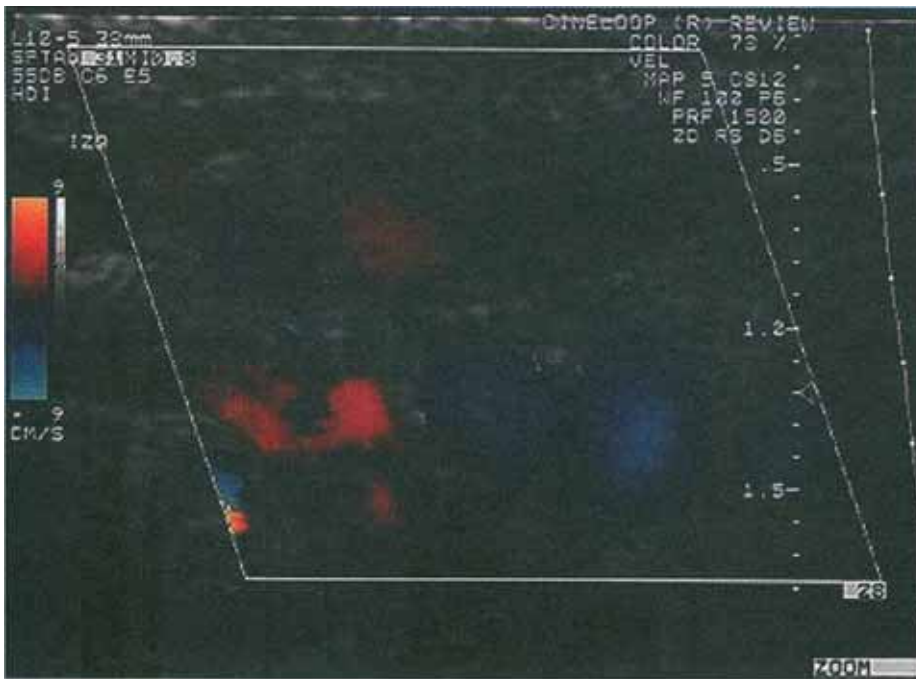


Figura No. 2. Ultrasonido Doppler a color de un varicocele.

desventaja de la necesidad de utilizar microscopio para separar las arterias y linfáticos y el número aumentado de venas a este nivel. Las técnicas laparoscópicas realizan una separación arterial retroperitoneal con alta eficacia y baja mortalidad, pero con la desventaja de su alto costo por la instrumentación y el riesgo por manejo intraabdominal (10). Otra técnica utilizada en el tratamiento del varicocele es la embolización percutánea, que consiste en la realización de una venografía más cateterización de la vena femoral hasta el plexo pampiniforme donde se localiza, con la maniobra de Valsalva, el origen de la vena refluente facilitando la cateterización selectiva y la colocación del balón o anillos en la zona con mayor conteo de venas colaterales anómalas (7). Muchos Urólogos re-

servan este procedimiento para los casos de falla quirúrgica.

### COMPLICACIONES

Dentro de las complicaciones tempranas podemos encontrar la formación de un proceso infeccioso o de un hematoma localizado. La formación del hidrocele es la complicación tardía más frecuente reportada posterior a una varicocelectomía no microquirúrgica, con una incidencia del 2 % al 5 %. Otra complicación frecuente de estas técnicas es la atrofia testicular secundaria a la ligadura de la arteria testicular (20), mientras que la recurrencia de varicocele varía de un 1 % a un 25%. Otra de las alteraciones que se presentan es la sensibilidad que queda a nivel del escroto y testículo que puede permanecer por mucho tiempo, confundiendo con una recanali-

zación del varicocele.

## RESULTADOS Y PRONÓSTICO

Muchos estudios han demostrado que la reparación del varicocele mejora los parámetros del espermograma y aumenta el Índice de concepción, como el estudio realizado por Madgar et al (6). De esta forma, posterior a una varicocelectomía, aproximadamente el 60% a 80% de los pacientes mejoran sus parámetros del espermograma y un 20% a 60% incrementarán el índice de concepción (9). Puesto que la espermatogénesis humana toma aproximadamente 72 días, la mejora en el espermograma será aparente de 3 a 4 meses después de la cirugía.

## RESUMEN

El varicocele es una dilatación de la vena testicular y el plexo venoso pampiniforme dentro del cordón espermático. La incidencia de varicocele en la población general masculina es de aproximadamente un 20 %, es más frecuente del lado izquierdo y es la causa más común de infertilidad en el hombre. Estudios han demostrado que es una lesión progresiva que puede dificultar el crecimiento y función testicular a través del tiempo. Los varicoceles son asociados a atrofia testicular, cambios histológicos, espermatogénesis anormal, axis de gonadotrofina anormal e infer-

tilidad. La hipertermia del escroto y testículos es el mecanismo fisiopatológico más aceptado de disfunción testicular secundaria al varicocele. El diagnóstico es generalmente hecho por examen físico, pero existen estudios adicionales como la ultrasonografía doppler a color de alta resolución, venografía, termografía, angiografía con radionúclidos y resonancia magnética. La cirugía es el tratamiento de elección. Las complicaciones más comunes de la varicocelectomía son el hidrocele, recurrencia de varicocele y lesión de la arteria testicular. La incidencia de esas complicaciones puede ser reducida con el uso de la microcirugía inguinal y subinguinal. La varicocelectomía mejora los parámetros del espermograma en un 60% a 80% y aumenta el índice de concepción en un 20% a 60%.

## BIBLIOGRAFIA

1. Akbay E, et al. The prevalence of varicocele and varicocele-related testicular atrophy in Turkish children and adolescents. *BJU Int* 2000;86:490-3.
2. Donohue RE, et al. Blood gases and pH determinations in the internal spermatic veins of subfertile men with varicocele. *Fertil Steril* 1969;20(2):365-9.
3. Flores S, Uribe A. Fundamentos de Cirugía: Urología. Corporación para Investigaciones Biológicas, Colombia, 2000. pag 203-5.
4. Goldstein M, et al. Elevation of intratesticular and scrotal skin surface temperature in men with varicocele. *J Urol* 1989; 142(3):743-5.
5. Gorelick JJ, Goldstein M. Loss of fertility in men with varicocele. *Fertil Steril* 1993;59:613-6.
6. Madgar I, et al. Controlled trial of high spermatic vein ligation for varicocele in infertile men. *Fertil Steril* 1995;63(1): 120-4.
7. Nabi G, et al. Percutaneous embolization of varicoceles: Outcomes and correlation of semen improvement with pregnancy. *Urology* 2004;63:359-63.
8. Netto LR, et al. Varicocele: relation between anoxia and hypospermatogenesis. *Int J Fertil* 1977;22(3): 174-8.
9. Pryor JL, Howards SS. Varicocele. *J Urol Clin North Am* 1987;14(3):499-513.
10. Rashid TM, et al. Comparative financial analysis of laparoscopic versus open varix ligation for men with clinically significant varicoceles. *J Urol* 1994;151:310A.
11. Sayfan J, et al. Varicocele treatment in pubertal boys prevents testicular growth arrest. *J Urol* 1997;157:1456-7.
12. Saypol DC, et al. Influence of surgically induced varicocele on testicular blood flow, temperature, and histology in adult rats and dogs. *J Clin Invest* 1981 ;68(1):39-45.
13. Schlesinger MH, et al. Treatment outcome after varicocelectomy: a critical analysis. *J Urol Clin North Am* 1994;21(3):517-29.
14. Shafik A, et al. Testicular veins: anatomy and role in varicoceleogenesis and other pathologic conditions. *Urology* 1990;35(2): 175-82.
15. Turner TT, Lopez TJ. Experimental varicocele does not affect the blood-testis barrier, epididymal electrolyte concentration, or testicular blood gas concentrations. *Biol Reprod* 1987 ;36(4):926-32.
16. Walmsley K, et al. The inheritance of varicocele. *J Urol* 2001; 165(5 Suppl):334.
17. Wishahi MM. Anatomy of the spermatic venous plexus (pampiniform plexus) in men with and without varicocele: intraoperative venographic study. *J Urol* 1992;147:1285-9.
18. World Health Organization. The influence of varicocele on parameters of fertility in a large group of men presenting to infertility clinics. *Fertil Steril* 1992;57: 1289-93.
19. Yigal Gat et al. Physical examination may miss the diagnosis of bilateral varicocele: a comparative study of 4 diagnostic modalities. *J Urol* 2004;172:1414-17.
20. Richard D. A. Early and late complications of inguinal varicocelectomy. *J Urol* 2003;170:366-69.