

## CIENCIAS MORFOLOGICAS

**BIFURCACION DEL NERVIO CIATICO  
A TRAVES DEL MUSCULO PIRIFORME:  
HALLAZGO DE UN CASO**

Mario E. Alpízar Roldán \*  
MSc. Mariella F. Escalante Pignani

**S U M M A R Y**

**The unusual division of the ciatic nerve is very infrequent between the general poblation. In this article it is described an anormal bifurcation of the right ciatic nerve in an adult male patient, plus the perforation of the piriform muscle for the common fibular nerve.**

**I N T R O D U C C I O N**

El músculo piriforme es una de las estructuras presentes en la región glútea que forma parte del grupo de músculos intrínsecos de la articulación coxo-femoral. Por su disposición, constituye el músculo orientador en esta región ya que las estructuras provenientes de la

pelvis y que se dirigen hacia región glútea y miembro inferior, aparecen relacionadas sea con su borde superior, sea con el inferior. El presente caso constituye una variante ya que algunos fascículos del nervio ciático aparecen perforando al músculo piriforme, siendo lo usual que emerja por su borde inferior.

**MARCO TEÓRICO**

El músculo piriforme es uno de los músculos presentes en la región glútea y constituye un punto de referencia importante en esta región. Las estructuras relacionadas con su porción superior son los componentes del paquete neurovascular glúteo superior; mientras que

aquellas relacionadas con su porción inferior son los paquetes neurovasculares glúteo inferior y pudiendo; el nervio ciático, femoral cutáneo posterior, obturador interno y el nervio del músculo cuadrado femoral [2,7](#). El músculo piriforme es un músculo aplanado y triangular que se origina de tres o cuatro fascículos en la cara anterior del sacro, de la cara anterior del ligamento sacro espinoso y de la parte superior de la escotadura ciática mayor; abandona la pelvis en relación a la escotadura ciática mayor y se inserta en la parte media del borde superior de la tuberosidad mayor femoral [5,7](#). Se describen por tanto dos porciones, una intrapélvica que lo relaciona

\* Profesor, Departamento de Morfología, Facultad de Medicina, Universidad de Ciencias Médicas (UCIMED).

\*\* Directora Departamento de Morfología, Facultad de Medicina, Universidad de Ciencias Médicas (UCIMED).

con el hueso sacro, con el colon recto, los vasos iliacos internos y las ramas que constituyen el plexo lumbosacro; y otra, la porción extrapélvica se relaciona con los músculos glúteos, el gemelo superior y la cara posterior de la cápsula de la articulación coxofemoral. El nervio ciático es una de las ramas terminales del plexo sacro y el nervio más voluminoso del cuerpo humano. Se origina a partir de las ramas ventrales de los nervios de L4 a S3 y está constituido por contribuciones de las divisiones anteriores y posteriores de las mismas [5,8](#).

La unión de estas raíces en un tronco único se realiza en el borde anterior de la escotadura ciática mayor, en el borde inferior del músculo piriforme o relacionado con el borde inferior del músculo

obturador interno. Normalmente el nervio ciático aparece en la región glútea inferior por debajo del borde inferior del músculo piriforme, recorre de superomedial a inferolateral la cara posterior de la región glútea y el muslo posterior profundo a los músculos de esa región [5](#). En su recorrido por la cara posterior del muslo inerva a los músculos de la región. En el vértice superior de la fosa poplítea el nervio ciático se divide en sus dos ramas terminales: nervios tibial y fibular común [2,3](#). Esta división ocasionalmente ocurre superior a la zona antes descrita, pero es poco frecuente [6](#).

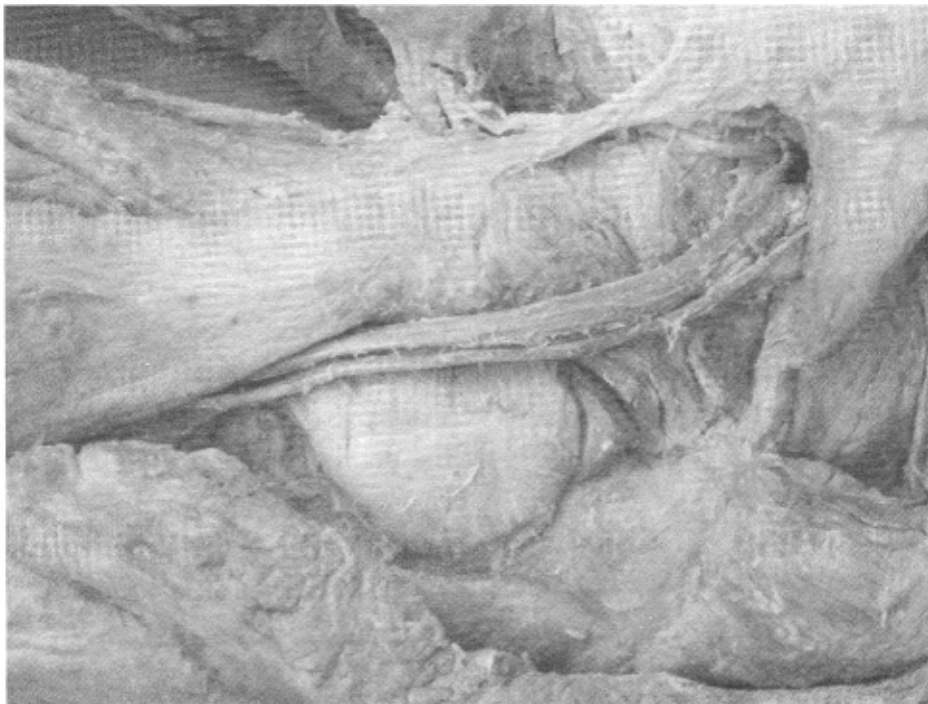
#### MATERIALES Y MÉTODOS

El hallazgo de esta variante unilateral en la región glútea derecha, fue realizado en el Laboratorio de Disección, de la Universidad de

Ciencias Médicas, en un cadáver masculino adulto.

#### DISCUSIÓN

Está documentado en la literatura, que en los pueblos de Europa septentrional se presenta con más frecuencia una bifurcación bastante alta del nervio ciático, mientras que en los de regiones meridionales la división es más cercana al vértice superior de la fosa poplítea (Rossenmüller) [7](#). Según Calori [1](#), en un 26% de los casos se puede encontrar el músculo piriforme perforado por el nervio ciático o alguna de sus ramas terminales (generalmente la fibular común); mientras que en algunos casos las mismas podrían salir de la región pélvica superior al músculo. La disposición más frecuente es que la división del nervio ciático en sus dos ramas terminales, fibular común y tibial, ocurra luego de su recorrido por el muslo, acercándose a la fosa poplítea; pero en un 12,2% de 664 miembros examinados (Moore) [4](#), se encuentran separados desde su salida pélvica, en donde el fibular común perfora al músculo piriforme, en tanto que el tibial protruye inferior al mismo. La disposición más infrecuente referida por Moore es en un 0,5% de los casos estudiados donde el nervio fibular común ingresa a la región glútea superior al músculo en cuestión.



*Nervio ciático.*

En relación al caso encontrado en la Sala de Disección de la Escuela Autónoma de Ciencias Médicas, observando desde la cavidad pélvica, el nervio ciático derecho se divide en sus dos grandes ramas terminales a nivel de la escotadura ciática mayor. En la región glútea, la rama tibial aflora en relación al borde inferior del músculo piramidal y la rama fibular común lo hace atravesando los fascículos del músculo piramidal. La porción pélvica del nervio ciático presenta un diámetro total de 16 mm antes de su división, mientras que en la región glútea la rama tibial tiene 10 mm. El nervio fibular común, medido justo al salir del músculo piriforme presenta un diámetro de 5 mm. Distal a este sitio, ambos nervios realizan el recorrido normal, descendiendo por la cara posterior del muslo, mismo que realizaría el nervio ciático.

## CONCLUSIONES

La frecuencia de las variaciones del nervio ciático es relativamente baja en nuestro medio, ya que a lo largo de 26 años de la Escuela Autónoma de Ciencias Médicas de Centro América "Dr. Andrés Vesalío Guzmán Callejas" , no se había observado un caso previo, en 110 cadáveres disecados por los estudiantes y docentes del Departamento de Morfología.

## RESUMEN

La división inusual del nervio ciático es bastante infrecuente entre la población general. En este artículo se describe la bifurcación anormal del nervio ciático derecho en un paciente adulto masculino, además de la perforación del músculo piriforme por el nervio fibular común.

## BIBLIOGRAFIA

1. Calori. Sull'alta divisione dello isquiatico, etc. Mem. de la Acad. de Ciencias de Polonia. IV Serie, Tomo n, 1822
2. Craft, R. C. A Textbook of Human Anatomy. Third Edition. Wiley Medical & Sons Inc.1985. E.E.U.U. Páginas 439-441,445.
3. Feneis, H; Dauber, W. Nomenclatura Anatómica Ilustrada. Cuarta Edición. Editorial Masson. 2001. Página 344.
4. Moore K. L. Anatomía con Orientación Clínica. Cuarta Edición. Editorial Médica Panamericana. 2002. Página 569-570.
5. Rouviere, H. Anatomía Humana, Descriptiva, Topográfica y Funcional. Tomo 3. 9na edición. Masson España. 1991 Páginas 389 y 483-484
6. Snell R. Anatomía Clínica para Estudiantes de Medicina. Sexta Edición. Editorial Mc Graw Hill. 2003. Página 572.
7. Testut L. Tratado de Anatomía Humana. Tomo primero. Barcelona Salvat Editores, S.A. 8va Edición.1932. Páginas 1138-1139.
8. Testut L. Tratado de Anatomía Humana. Tomo tercero. Barcelona Salvat Editores, S.A. 8va Edición.1932. Páginas 337-350.