

Miositis de músculo recto inferior como presentación inicial de vasculitis ANCA positiva, probable Granulomatosis de Wegener (GW)

Myositis of the inferior rectus muscle as the initial presentation of an ANCA-positive vasculitis, a probable Wegener`s Granulomatosis (WG)

Francisco Gutiérrez-Durán¹, Juan I Padilla-Cuadra²

Resumen

La miositis orbitaria es un desorden poco común incluido dentro de los Síndromes Orbitarios Inflamatorios Idiopáticos (SOII), conocido como pseudotumor orbitario, que puede estar relacionado con enfermedades sistémicas o locales. Este reporte describe el caso de una paciente femenina de 28 años de edad que se presenta con dolor ocular izquierdo subagudo y proptosis del mismo. El ultrasonido ocular y la tomografía computarizada demostraron engrosamiento del músculo recto inferior izquierdo, hallazgos compatibles con miositis orbitaria; los marcadores sanguíneos ANCA-c y ANCA-p resultaron positivos. No se encontró evidencia de afección extraocular. Si bien es cierto, no hubo biopsia confirmatoria, la historia clínica y las pruebas serológicas orientan al diagnóstico de Granulomatosis de Wegener, con una presentación inicial de miositis del recto inferior poco frecuente, la cual fue exitosamente tratada con tratamiento esteroidal y ciclofosfamida.

Palabras Clave: Miositis orbitaria, Músculo recto inferior, Granulomatosis de Wegener

Abstract

Orbital myositis is a rare disorder included in the Idiopathic Orbital Inflammatory Syndrome (IOIS), formerly termed orbital pseudotumor. It can be related to local and systemic diseases. This report describes the case of a 28-year-old female presenting subacute left ocular pain and proptosis. Ocular ultrasound, orbital CT scan and MRI demonstrated left inferior rectus muscle enlargement compatible with orbital myositis. Both c-ANCA and p-ANCA test were positive. There was no evidence of extraocular involvement. Although there was no confirmatory biopsy clinical history and serologic testing led to the diagnosis of Wegener`s granulomatosis with an initial presentation of inferior rectus myositis uncommon, which was then treated successfully with steroids and cyclophosphamide.

Key words: orbital myositis, inferior rectum muscle, Wegener`s granulomatosis

1 Médico Residente de Neurocirugía, Servicio de Neurocirugía, Departamento de Neurociencias, Hospital R. A. Calderón Guardia, San José, Costa Rica
2 Médico Intensivista, Servicio de Neurocirugía, Departamento de Neurociencias, Hospital R. A. Calderón Guardia, San José, Costa Rica. Director de Investigación y Desarrollo Académico, Universidad de Iberoamérica, San José, Costa Rica.

Correspondencia: Dr. Francisco Gutiérrez Durán. Teléfono: (506) 88896939. Email: franjav10@gmail.com

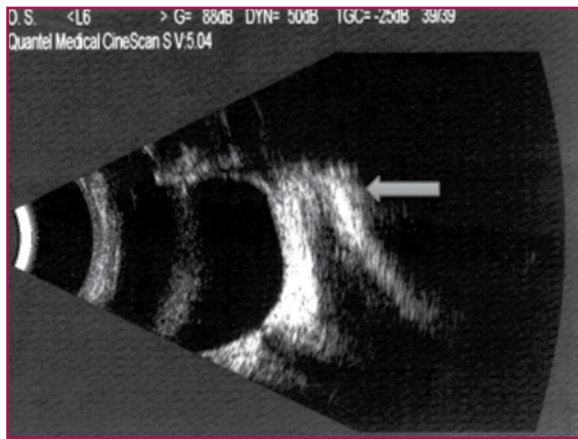


Figura 1. Ultrasonido orbitario

Se muestra engrosamiento del músculo recto inferior izquierdo (flecha blanca señalándolo).

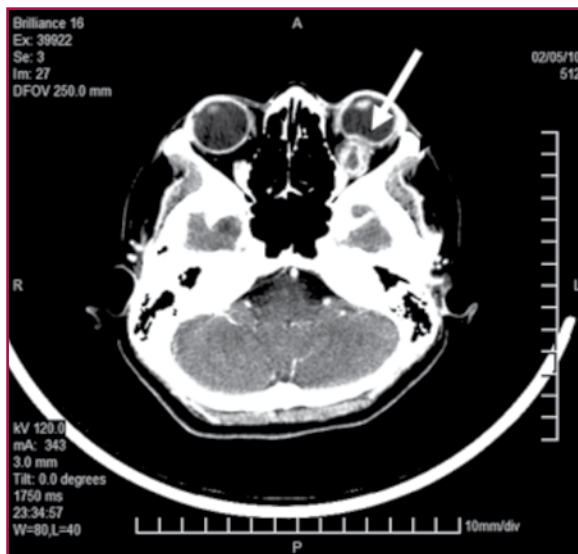


Figura 2. Corte axial de Tomografía Axial Computarizada

Se muestra engrosamiento del músculo recto inferior izquierdo (flecha señalándolo).

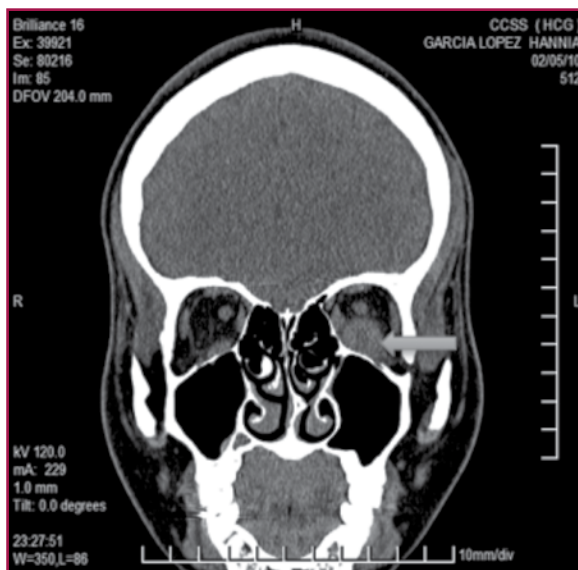


Figura 3. Corte coronal de Tomografía Axial Computarizada

Introducción

El Síndrome Orbitario Inflamatorio Idiopático (SOII), comúnmente conocido como pseudotumor orbitario, fue descrito por primera vez por Gleason, en 1903. Esta entidad nosológica agrupa una serie de desórdenes relacionados con inflamación de las estructuras de la órbita¹⁻³. Uno de estos padecimientos es la miositis ocular, la cual se presenta con poca frecuencia junto con la afección de uno o múltiples músculos extraoculares. Esta condición afecta principalmente a mujeres, y el músculo recto medial es el implicado en la mayoría de los casos^{4,5}. Se han reportado casos relacionados con enfermedades infecciosas, como sinusitis, enfermedad de Lyme o herpes zoster⁶⁻⁸.

El SOII puede ser también manifestación de algún padecimiento autoinmune, como artritis, o diferentes tipos de vasculitis, como la Granulomatosis de Wegener (GW)^{9,10}. Si bien es cierto que la miositis es una complicación esperable en las vasculitis, es poco frecuente como presentación inicial. Reportamos el caso de una miositis orbitaria que afecta el músculo recto inferior, como primera manifestación de una vasculitis con anticuerpos anticitoplasma de neutrófilos (ANCA) positivos, probable GW.

Caso Clínico

Se trata de una paciente femenina de 28 años de edad, referida al servicio de neurocirugía con historia de dos semanas de dolor ocular izquierdo y proptosis, asociado a limitación de los movimientos extraoculares y disminución de la agudeza visual; sin datos de sospecha de enfermedad sistémica. Al realizar el examen físico se encontró proptosis izquierda y movimientos extraoculares francamente limitados; las pupilas se hallaron simétricas y reactivas. No se palpó ninguna masa y no se encontró evidencia de pulsaciones o frémitos en la región afectada. El resto del examen físico fue totalmente normal, y se descartó durante el mismo afección cutánea o articular.

Los exámenes de laboratorio generales mostraron leucocitosis leve (12210 und/uL), con eosinofilia leve (10%) y un incremento en la velocidad de eritrosedimentación (VES) de 20 mm/h y proteína C reactiva (PCR) en 0.6 mg/dL. Se solicitaron exámenes de laboratorio adicionales por sospecha de pseudotumor orbitario: glicemia, electrolitos, niveles de nitrógeno ureico, creatinina sérica, examen general de orina y función tiroidea, los cuales fueron reportados dentro de límites normales. Además, la serología por VIH se reportó negativa. La radiografía de tórax no mostró ningún dato patológico. El ultrasonido de la órbita izquierda reveló cambios compatibles con inflamación aislada del músculo recto inferior (Figura 1) y la tomografía computarizada confirmó los hallazgos ultrasonográficos. (Figura 2 y 3).

Se realizó el diagnóstico de pseudotumor orbitario y se inició terapia con metilprednisolona (dosis diaria total de 250 mg), mientras se esperaba por los resultados de laboratorios complementarios. No se realizó biopsia. Dos días después del inicio de la terapia con esteroides, resolvió la proptosis. Se hizo traslape de metilprednisolona a prednisona 50 mg/día y la paciente fue referida a consulta de Oftalmología.

Las imágenes fueron complementadas con una resonancia magnética nuclear, la cual reportó cambios difusos relacionados con inflamación del músculo extraocular recto inferior del lado izquierdo. Los anticuerpos antinucleares fueron reportados positivos (4,8 UI/L). ANCA-c y ANCA-p se reportaron positivos y, de esta forma, el diagnóstico de vasculitis ANCA asociada fue confirmado, como probable GW.

En vista de la adecuada respuesta de la paciente al tratamiento, fue egresada del hospital con tratamiento esteroideal con prednisona, y fue remitida al servicio de Reumatología, donde se le agregó ciclofosfamida.

Por medio de la consulta externa reumatológica se complementan y actualizan estudios. Durante la valoración la paciente asocia parestesias en la mano izquierda de novo, sin ningún otro síntoma relacionado. Los exámenes de laboratorio de control mostraron, dos meses después de egresada la paciente del servicio de neurocirugía, un incremento en la PCR en 3.51 mg/dL, con VES en 10 mm/h y persistencia de la positividad de los marcadores ANCA-c y ANCA-p. La VES se controló a los tres días y se reporta en el mismo valor (10 mm/h).

La paciente fue hospitalizada en el servicio de Reumatología para descartar lesión en otros órganos. La radiografía de tórax se reportó sin alteraciones; la radiografía de senos paranasales se documenta sin datos patológicos. El examen general de orina fue reportado sin datos de proteinuria ni hematuria; VDRL negativo, hemograma, función renal y pruebas de función tiroidea dentro de límites normales.

Se realizó valoración por el servicio de Otorrinolaringología, donde se descartó afección auditiva, por medio de audiometría, y la otoscopia se reportó normal. La TAC de tórax y senos paranasales se reportó sin lesiones. Se hizo un estudio de electromiografía motora y sensitiva de las cuatro extremidades, y se documentó una polineuropatía sensitiva de los miembros inferiores; no se encontró afección en los miembros superiores.

La orina de 24 horas demostró una depuración de creatinina 139,79 ml/min, con microproteínas en 288,00 mg/24h (rango normal de 0 mg/24h a 150 mg/24h). Se reportó además el factor antinúcleo en 4,8 (rango negativo menor de 1,1; positivo 1+ entre 1,1 y 9,9; positivo 2+ entre 10,0 y 29,9; positivo 3+ entre 30,0 y 49,9 y positivo 4+ mayor de 50,0); Complemento C3 y C4 en rangos normales (131 y 35 mg/dL respectivamente). Los anticuerpos para Salmonella tí-

fico O y H, Salmonella Paratyphi A y B, para Brucellas abortus y Proteus OX19 se reportaron negativos. Se egresó la paciente con tratamiento con ciclofosfamida 100 mg/día, prednisona 20 mg/día, calcio 600 mg/día, vitamina D 0,25 mg/día y alendronato 70 mg/semana.

Discusión

Los síntomas oculares pueden ocurrir como la manifestación inicial de una vasculitis, como la GW, y muchos se presentan como pseudotumor orbitario^{9, 11, 12}. La GW es una vasculitis sistémica que envuelve vasos de pequeño y mediano calibre, los cuales afectan comúnmente el tracto respiratorio superior, los pulmones, el riñón y la piel^{13,14}. Los pacientes se presentan con síntomas generales, como fatiga, fiebre, sudoración nocturna y signos inflamatorios no específicos.

En el caso expuesto, no hubo manifestaciones sistémicas. Los marcadores de laboratorio incluyen aumento de marcadores inflamatorios, como lo son la VES y la proteína C reactiva. La afección renal puede manifestarse como alteraciones en los exámenes generales de orina, como la proteinuria y la hematuria, asociado con aumento en los niveles de nitrógeno ureico y creatinina. De esta manera, el estudio de orina de 24 horas es de vital importancia en la evaluación de este tipo de pacientes. En este caso se encontró un aumento leve de la microproteinuria, sin ningún otro hallazgo.

La afección pulmonar se puede manifestar como infiltrados y cavitación, y la tomografía axial contrastada fue el método de elección, complementado con una radiografía simple de tórax. En nuestro caso, fue descartada esta afección mediante dicho estudio¹⁵. Uno de los hallazgos más confiables para diagnóstico es la presencia de anticuerpos citoplasmáticos antineutrófilos o ANCAs^{10,16,17}; de estos se pueden encontrar dos tipos, ANCA-c y ANCA-p, de los cuales los ANCA-c están presentes más comúnmente que los ANCA-p. Este examen no es usado exclusivamente para diagnóstico de GW, pero es de gran valor para seguimiento de la enfermedad¹⁷.

En las vasculitis, la afección ocular se da como resultado de inflamación directa o extensión de una enfermedad sinusal¹⁸. Las manifestaciones oculares, las cuales son generalmente bilaterales, incluyen conjuntivitis, escleritis y neuropatía óptica^{9,12,19}. Los signos y síntomas oftálmicos pueden ocurrir como la primera y, en algunos casos, como la única manifestación de una vasculitis, y su aparición puede ser confundida con un tumor orbitario^{9,11}. Cuando se presenta como miositis, las características clínicas incluyen diplopía, dolor local e inyección conjuntival^{9,11}. Siatkowski reporta en la miositis idiopática una afección predominante del músculo recto lateral y medial (33% y 29% respectivamente), mientras que el músculo recto inferior es de afección inusual⁵.

La determinación de ANCA es una herramienta de gran utilidad para realizar el diagnóstico de vasculitis, y la muestra histopatológica es confirmatoria en cuanto a hallazgos de dicho padecimiento, asimismo, la necrosis y la granulomatosis inflamatoria son hallazgos poco frecuentes en una biopsia^{17,20,21}. Por otro lado, la ausencia de esta triada no es excluyente del diagnóstico.^{22,23} Otras vasculitis ANCA asociadas y el síndrome de Churg-Strauss pueden debutar con miositis orbitaria²⁴. En nuestro caso, a pesar de que la eosinofilia es compatible con el diagnóstico de Churg-Strauss, la ausencia de síntomas pulmonares crónicos hicieron de este diagnóstico improbable.

La evaluación radiológica incluye el ultrasonido, tomografía computarizada y resonancia magnética nuclear. Harr reportó el rol del ultrasonido en el estudio de un pseudotumor orbitario, y cómo se determina el engrosamiento de uno o más músculos orbitarios cuando se presenta una miositis²⁵. La tomografía computarizada es el estudio de preferencia debido a su mejor contraste²⁶⁻²⁹, y el ultrasonido es de mayor utilidad para seguimiento del tratamiento¹⁴. Por otra parte, la resonancia magnética es de mayor utilidad para evaluar la extensión extraorbitaria^{6,29,30}.

En ocasiones es difícil diferenciar la miositis de otras causas de enfermedad orbitaria, como la oftalmopatía de Graves. Una característica relevante de la orbitopatía por enfermedad tiroidea es su inicio insidioso. Rothfus et al explican que el engrosamiento de músculos extraoculares en la enfermedad tiroidea es de predominio tendóniano, mientras que en la miositis orbitaria los cambios inflamatorios son difusos, y afectan todo el componente muscular, incluso el tendón²⁸.

El Síndrome Orbitario Inflamatorio Idiopático (SOII), que incluye la miositis, responde adecuadamente con altas dosis de esteroides (prednisona 1 mg/kg por varias semanas)^{1,4}. La completa remisión de la inflamación es el objetivo; sin embargo, la reducción de dosis debe ser escalonada, con el fin de evitar las recaídas y los efectos secundarios. El pronóstico de la GW es mejor en los casos de presentación autolimitada de la enfermedad. Su tratamiento incluye esteroides y drogas inmunosupresoras (ciclofosfamida, azatioprina y metotrexate). La remisión de la misma usualmente se da al año de la instauración del tratamiento^{4,9,11}.

Conclusiones

El caso reportado ilustra que en las vasculitis ANCA positivas, como en el caso de la GW, la afectación limitada a la órbita es poco frecuente. Además, se debe tomar en cuenta como diagnóstico diferencial del pseudotumor orbitario. El reconocimiento de la miositis extraocular como única manifestación de una enfermedad sistémica, como las vasculitis ANCA po-

sitivas y la GW, es un punto pivote en la decisión de continuar la terapia crónica y considerar la consulta a reumatología.

Asimismo, en el estudio de las enfermedades inmunológicas es de vital importancia descartar patología en otros órganos o sistemas, para de esta manera enfocar el seguimiento o tratamiento del paciente con este tipo de afección.

Por último, resulta importante destacar que la neurocirugía manifiesta una dimensión que implica el conocimiento y dominio básico de patologías de otras ramas de la medicina, las cuales incluyen, como ilustra el caso presentado, la reumatológica. De esta manera, se pueden descartar patologías de manejo médico, que de otra forma se someterían a una intervención que podría llegar a ser innecesaria, con las implicaciones inherentes desde el punto de vista quirúrgico y anestesiológico.

Contribuciones

Ambos autores contribuyeron de forma equitativa en la realización del manuscrito y la investigación para este efecto.

Conflictos de interés

Nada por declarar.

Referencias

1. Ahn Yuen S, Rubin PA. Idiopathic Orbital Inflammation: Distribution, Clinical Features, and Treatment Outcome. *Arch Ophthalmol* 2003; 121: 491-499.
2. Schoser BG. Ocular myositis: diagnostic assessment, differential diagnoses, and therapy of a rare muscle disease - five new cases and review. *Clin Ophthalmol* 2007; 1:37-42.
3. Slavin ML, Glaser JS: Idiopathic orbital myositis: report of six cases. *Arch Ophthalmol* 1982; 100:1261-1265.
4. Chaudhry I, Shamsi F, Yonca OA, Riley F. Orbital Pseudotumor: Distinct Diagnostic Features and Management. *Middle East Afr J Ophthalmol* 2008; 15: 17-27.
5. Siatkowski RM, Capó H, Byrne SF, et al. Clinical and echographic findings idiopathic orbital myositis. *Am J Ophthalmol* 1994; 118: 343-350.

6. Dylewski J, Drummond R. Orbital myositis complicating sinusitis. *Can J Infect Dis* 2001; 12: 51-53.
7. Fatterpekar GM, Gottesman RI, Sacher M, Som PM: Orbital Lyme disease: MR imaging before and after treatment: case report. *AJNR Am J Neuroradiol* 2002; 23: 657-659.
8. Volpe NJ, Shore JW. Orbital myositis associated with herpes zoster. *Arch Ophthalmol* 1991; 109: 471-472.
9. Bhatia A, Yadava U, Goyal JL, et al. Limited Wegener's granulomatosis of the orbit: a case study and review of literature. *Eye* 2005; 19: 102-104.
10. Nabili S, McCarey DW, Browne B, Capell HA: A case of orbital myositis associated with rheumatoid arthritis. *Ann Rheum Dis* 2001; 61: 938-939.
11. Chipczyńska B, Grajek M, Hautz W, et al. Orbital tumor as an initial manifestation of Wegener's granulomatosis in children: a series of four cases. *Med Sci Monit* 2009; 15:135-138.
12. Haynes BF, Fishman ML, Fauci AS, et al. The ocular manifestations of Wegener's granulomatosis: Fifteen years experience and review of the literature. *Am J Med* 1977; 63: 131-141.
13. Fulmer JD, Kaltreider HB. The pulmonary vasculitides. *Chest* 1982; 82: 615-624.
14. Gómez-Puerta JA, Hernández-Rodríguez J, López-Soto A, et al. Antineutrophil cytoplasmic antibody-associated vasculitides and respiratory disease. *Chest* 2009; 36: 1101-1111.
15. Allen SD, Harvey CJ: Imaging of Wegener's granulomatosis. *Br J Radiol* 2007; 80: 757-765.
16. Muhle C, Reinhold-Keller E, Richter C, et al. MRI of the nasal cavity, the paranasal sinuses and orbits in Wegener's granulomatosis. *Eur Radiol* 1997; 7: 566 - 70.
17. Nolle B, Specks U, Ludemann J, Rohrbach MS, De Remeé RA, Gross WL: Anticytoplasmic autoantibodies: their immunodiagnostic value in Wegener's granulomatosis. *Ann Intern Med* 1989; 111: 28-40.
18. Lahoz Zamarro MT, Martínez Subías J, Martínez Sanz G: [Unusual presentation forms of Wegener's disease.] *Acta Otorrinolaringol Esp* 2003; 54: 102-106.
19. Monteiro ML, Borges WI, do Val Ferreira Ramos C, et al. Bilateral optic neuritis in Wegener's granulomatosis. *J Neuroophthalmol* 2005; 25: 25-28.
20. Langford CA. The diagnostic utility of c-ANCA in Wegener's granulomatosis. *Cleve Clin J Med* 1998; 65 : 135-140.
21. Rao JK, Weinberger M, Oddone EZ, et al. The role of antineutrophil cytoplasmic antibody (c-ANCA) testing in the diagnosis of Wegener's granulomatosis: a literature review and meta-analysis. *Ann Intern Med* 1995; 123: 925-932.
22. Devaney KO, Travis WD, Hoffman G. Interpretation of head and neck biopsies in Wegener's granulomatosis. A pathologic study of 126 biopsies in 70 patients. *Am J Surg Pathol* 1990; 14: 555-564.
23. Kalina PH, Lie JT, Campbell RJ, et al. Diagnostic value and limitations of orbital biopsy in Wegener's granulomatosis. *Ophthalmology* 1992; 99: 120-124.
24. Billing K, Malhorta R, Selva D, et al. Orbital myositis in Churg-Strauss syndrome. *Arch Ophthalmol* 2004; 122: 393-396.
25. Harr D, Quencer R, Abrams G. Computed Tomography and Ultrasound in the Evaluation of Orbital Infection and Pseudotumor. *Radiology* 1982; 142: 395-401.
26. Dresner SC, Rothfus WE, Slamovits T, et al. Computed Tomography of Orbital Myositis. *AJR* 1984; 143: 671-674.
27. Provenzale J, Mukherji S, Allen NB, et al. Orbital Involvement by Wegener's granulomatosis: Imaging Findings. *AJR* 1996; 66 :929-934.
28. Rothfus WE, Curtin HD. Extraocular Muscle Enlargement: A CT review. *Radiology* 1984; 151: 677-681.
29. Weber AL, Romo LV, Sabates NR. Pseudotumor of the Orbit. Clinical, pathologic, and radiologic evaluation. *Radiol Clin of North Am* 1999; 37: 151-168.
30. Dua HS, Smith FW, Singh AK, et al. Diagnosis of orbital myositis by nuclear magnetic resonance imaging. *Br J Ophthalmol* 1987; 71: 54-57.