

Reporte de un Caso de Astrocitoma Policítico Medular

Katherie Escocé*, Leonel Guido*, Verónica Palavicini**, Raúl Bonilla**,
Servicio de Neurocirugía, Hospital San Juan de Dios*
Servicio de Anatomía Patológica, Hospital San Juan de Dios**

Artículo recibido: 24-02-2005
Aprobado: 01-03-2005

ABSTRACT

We present the case of a spinal cord pilocytic astrocytoma in a young woman treated at the neurosurgery department of Hospital San Juan de Dios, with partial surgical resection due to the lack of a clear plane of cleavage. The review of literature is undertaken.

KEY WORDS: Pilocytic Astrocytoma, surgery.

RESUMEN

Presentamos el caso de un astrocitoma pilocítico medular en una joven tratada en el servicio de neurocirugía del Hospital San Juan de Dios; la cual fue intervenida quirúrgicamente con resección parcial debido a la falta de un plano de clivaje. Se realiza una revisión de la literatura pertinente.

PALABRAS CLAVES: Astrocitoma Pilocítico, cirugía.

Introducción

El astrocitoma pilocítico es un tumor benigno, usualmente quístico, que se presenta más frecuentemente en las primeras décadas de la vida^{1,2,3,4,5}. Es una neoplasia de bajo grado de malignidad, según la Organización Mundial de la Salud (OMS), junto con el astrocitoma fibrilar^{2,5,6}.

Estos tumores son infrecuentes a nivel medular, ya que en la mayor parte de los casos, se localizan en la fosa posterior, región hipotalámica, vías visuales anteriores y hemisferios cerebrales^{6,7,8}. Los que se encuentran a nivel medular, por lo general se sitúan en la médula cervical o en la unión cervicotorácica.

Deseamos presentar el caso de un Astrocitoma Pilocítico localizado en la médula cervical de una paciente adulta, el cual fue intervenido quirúrgicamente en el Hospital San Juan de Dios, Costa Rica.

Historia Clínica

Paciente femenina de 23 años de edad, soltera, conocida sana y sin vicio alguno; quien consulta por un cuadro de dos meses y medio de evolución de dolor cervical irradiado al miembro superior izquierdo, aunado a parestesias en el tercer y cuarto dedo de la mano de la misma extremidad. Niega trauma previo a su sintomatología u otras molestias.

Al ingreso a nuestra Institución, el examen neurológico reveló hiperreflexia tricipital con disminución de la fuerza muscular generalizada del miembro superior izquierdo, no Hoffman. También presentaba hipoestusias en los dermatomas C7, C8 y T1 izquierdos.

Los signos de L'hermitte y Spurling izquierdo fueron positivos, no así el de Adsson. No se evidenciaron manchas café-au-lait.

A la paciente se le realizó una resonancia magnética nuclear (RMN) (Fig. 1 y 2) que evidenció una lesión sólida intradural-intramedular que captaba el medio de contraste heterogéneamente y que se extendía de C2 a C6.

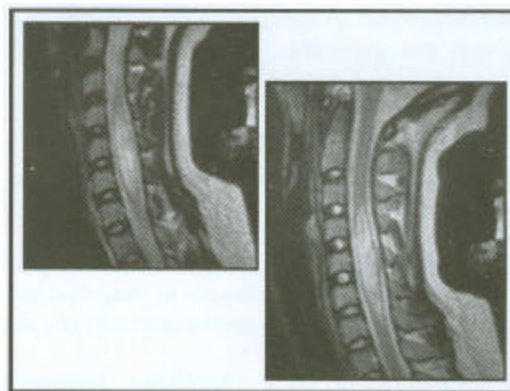


Figura 1. Cortes sagitales de Resonancia Magnética Nuclear (RMN) en donde se observa la lesión intradural e intramedular extendiéndose de C2 a C6.

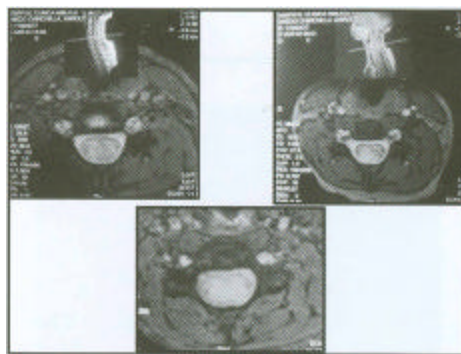


Figura 2. Cortes axiales de RMN en los cuales se evidencia la tumoración intramedular heterogénea.

La paciente es llevada a sala de operaciones, donde se le realiza una laminectomía de C3-C7, con remoción parcial de la tumoración intramedular localizada principalmente a nivel de C4-C5. Esta lesión se describe de color grisáceo, consistencia levemente duroelástica, muy vascularizada y sin poseer un verdadero plano de clivaje con el tejido neural sano (Fig. 3).

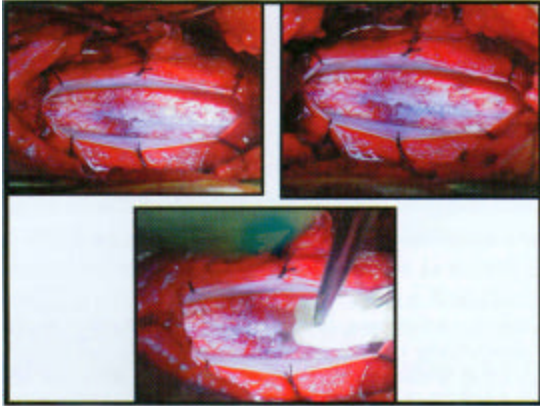


Figura 3. Fotografías transoperatorias del astrocitoma pilocítico medular.

La paciente luego de ser intervenida quirúrgicamente, persistió con la sintomatología (sólo que el dolor en lugar de ser continuo se tornó intermitente) y sin asociar nuevo déficit neurológico postquirúrgico. Se egresa con control en la consulta externa de Neurocirugía.

Discusión

Los astrocitomas del sistema nervioso central que nacen en la médula espinal son el 3%; de estos, sólo un tercio son pilocíticos¹.

Los astrocitomas pilocíticos presentan un patrón de crecimiento indolente, generalmente se diagnostican en las primeras décadas de la vida y se han asociado con el gen de Neurofibromatosis^{1,2,8,9}.

La histología de estas neoplasias demuestra una población celular bifásica constituida por astrocitos elongados (pilocíticos), que se encuentran empacados alrededor de los vasos sanguíneos; y astrocitos estrellados (protoplásmicos) que generalmente experimentan degeneración microquística^{2,4,6,8,10}, lo cual podemos apreciar en los cortes histológicos del tumor presentado, demostrado en las figuras 4, 5, y 6.

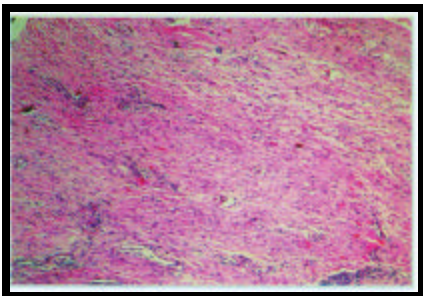


Figura 4. Corte de hematoxilina eosina (H-E) del tumor, en donde se observa una población celular bifásica constituida por astrocitos pilocíticos y estrellados.

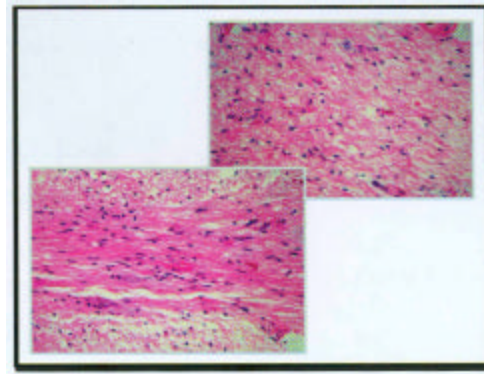


Figura 5. Tinción de H-E donde se aprecia la degeneración microquística que sufren los astrocitos estrellados.

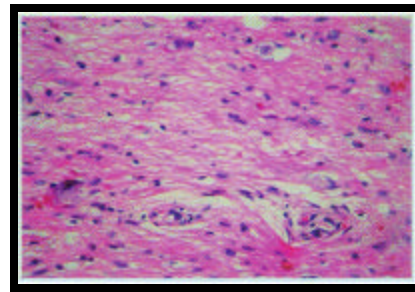


Figura 6. Tinción con H-E que nos permite observar la disposición perivascular de los astrocitos pilocíticos.

Este tipo de neoplasias ocasionalmente presentan algunas fibras de Rosenthal como dato asociado en la histología (Fig. 7). Además, las figuras mitóticas son extremadamente raras, así como la necrosis tumoral.

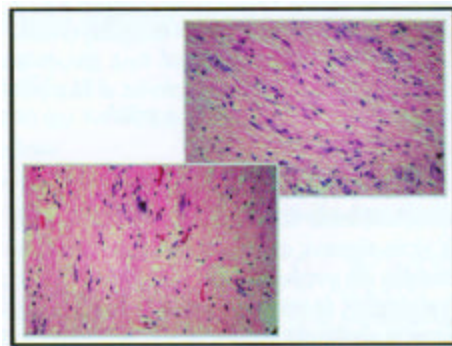


Figura 7. Corte con H-E en donde se aprecian algunas fibras de Rosenthal.

Con el uso de la inmunohistoquímica, el tumor se tiñe positivo por la Proteína Ácida Fibrilar^{2,4,10}.

El estroma es altamente vascularizado, pues posee una alta concentración del Factor de Crecimiento Vascular Endotelial, el cual es un potente angiogénico y aumenta la permeabilidad vascular^{2,5}.

El tratamiento de elección es la resección quirúrgica total^{1,2,3,6,7,11,12}; si ésta se logra, el paciente tendrá una tasa de

sobrevida sin recurrencia tumoral de 90-100% a los 30 años 67.

De no poder realizar una excisión completa de la lesión, existen varias alternativas a seguir, la más citada es esperar por una recidiva sintomática para luego realizar una segunda intervención quirúrgica^{2,6}. Otros autores recomiendan la radioterapia en pacientes mayores de 5 años, con una dosis total de 50 a 60 Gyt.^{1,2,7,11,13} ó la radiocirugía³, en ambos casos con resultados variables.

La quimioterapia se utiliza en pacientes menores de 3 a 5 años de edad con recidivas tumorales, el objetivo es evitar las complicaciones de irradiación al tejido neuronal inmaduro^{2,7,13,14}.

Aunque la resección total es la meta del tratamiento, en el presente caso no fue posible pues no hubo un plano de clivaje entre el tumor y el tejido neural sano; por lo que se realizó una resección parcial con seguimiento en la consulta externa de Neurocirugía.

Referencias Bibliográficas

- 1) Yourmans, J. et al. *Youman's Neurological Surgery. 4th Edition. Vol 4.* 1997.
- 2) McLone, D. et al. *Pediatric Neurosurgery-Surgery of the Developing Nervous System. 4th Edition. 2001:* 835-43.
- 3) Somaza, S. et al. *Early Outcomes after Stereotactic Radiosurgery for Growing Pilocytic Astrocytomas in Children. Pediatr Neurosurg.* 1996; 25:109-115.
- 4) Hayostek, C. et al. *Astrocytomas of the Cerebellum a Comparative Clinicopathologic Study of Pilocytic and Diffuse Astrocytomas. Cimcer.* 1993;72:856-69.
- 5) Leung, S. et al. *Expression of Vascular Endothelial Growth Factor and Its Receptors in Pilocytic Astrocytoma. Am J Surg Pathol.* 1997;21: 941-8.
- 6) Krieger, M. et al. *Recurrence Patterns and Anaplastic Change in a Long-Term Study of Pilocytic Astrocytomas. Pediatr Neurosurg.* 1997;27:1-11.
- 7) Wallner, K. et al. *Treatment results of juvenile pilocytic astrocytoma. J Neurosurg.* 1988;69:171-6.
- 8) Lee, Y. et al. *Juvenile Pilocytic Astrocytomas: CT and MR Characteristics. AJR.* 1989;152:1263-70.
- 9) Platten, M. et al. *Up-Regulation of Specific NF1 Gene Transcripts in Sporadic Pilocytic Astrocytomas. AJP.* 1996;149:621-6.
- 10) García, D. y Ful/ing, K. *Juvenile pilocytic astrocytoma of the cerebrum in adults-A distinctive neoplasm with favorable prognosis. J Neurosurg.* 1985;63:382-6.
- 11) Gajjar, A. et al. *Low-Grade Astrocytoma: A Decade of Experience at St. Jude Children's Research Hospital. Journal of Clinical Oncology.* 1997;15:2792-8.
- 12) Guidetti, B. et al. *Long-term results of the surgical treatment of 129 Intramedullary spinal gliomas. J Neurosurg.* 1981;54:323-30.
- 13) Mamelak, A. et al. *Treatment options and prognosis for multicentric Juvenile pilocytic astrocytoma. J Neurosurg.* 1994;81:24-30.
- 14) Brown, M. et al. *Chemotherapy for Pilocytic Astrocytomas. Cancer.* 1993;71:3165-71.