

Caso clínico

Perforación intestinal por un palillo de dientes

Marvin Yglesias-Rosales, Andrea Medina-Méndez, Andrea Rodríguez-González

Resumen

Existe una gran variedad de cuerpos extraños que son deglutidos por los seres humanos, entre los cuales son numerosos los que pueden producir una perforación del tracto gastrointestinal. Se enfocará esta discusión en los palillos de dientes, caso particular, por poseer 2 extremos puntiagudos, lo que hace se consideren como portadores de una gran morbimortalidad.

El espectro de manifestaciones clínicas asociado con las lesiones por palillos de dientes ingeridos es muy amplio; el diagnóstico de perforación del tracto gastrointestinal por cuerpo extraño es difícil de realizar en el pre-operatorio, ya que la mayoría de los pacientes no recuerdan haber ingerido algún cuerpo extraño. El pronóstico del paciente depende del diagnóstico oportuno, así como del tipo de abordaje, de las comorbilidades del paciente y de las complicaciones que refiera. Se presenta aquí el caso de un hombre con perforación ileal secundaria a la ingesta de 1 palillo de dientes y que fue manejado con éxito.

El diagnóstico diferencial del abdomen agudo, o lo que es más, del dolor abdominal agudo, es difícil, ya que en un espacio reducido se encuentran numerosas vísceras, con un variado repertorio de enfermedades cada una y con un limitado espectro de síntomas. En cuanto a los cuerpos extraños, la situación se complica todavía más, pues pueden afectar diferentes órganos y presentar una clínica intrascendente, posibilidad diagnóstica que hay que tener en mente al valorar un dolor abdominal.

Descriptores: perforación intestinal, palillo de dientes, cuerpo extraño, abdomen agudo

Key Words: bowel perforation, toothpick, foreign body, acute abdomen

Recibido: 29 de marzo de 2006

Aceptado: 8 de agosto de 2006

Caso clínico

Paciente masculino de 59 años, tabaquista y etilista social, vecino de Acosta, que usa prótesis dental total; sin antecedentes personales o quirúrgicos relevantes, fue referido al Servicio de Emergencias Quirúrgicas del Hospital San Juan de Dios, por un cuadro de dolor abdominal en fosa iliaca derecha de 3 días de evolución, de carácter punzante irradiado a la ingle derecha, asociado a vómitos, náuseas y sensación febril no cuantificada. Al examen físico se encontró que presentaba un abdomen depresible, doloroso a la palpación en la fosa iliaca derecha y signos de irritación peritoneal. El hemograma mostró una leucocitosis de 11.000, con neutrofilia, pero sin desviación a la izquierda y una fórmula roja normal.

Se le inició tratamiento con metronidazol intravenoso y fue llevado a sala de operaciones con el diagnóstico preoperatorio de apendicitis aguda. Durante la cirugía se encontraron varias adherencias, una hernia umbilical, escaso líquido libre en la cavidad peritoneal, un apéndice sin patología evidente y una perforación en el ileon a 10 cm de la válvula ileocecal, por un fragmento de palillo de dientes de 0,5 cm de largo. Se reparó el ileon y la hernia umbilical, se realizó liberación de adherencias y lavado de la cavidad peritoneal.

Servicio de Emergencias Quirúrgicas, Hospital San Juan de Dios, Caja Costarricense de Seguro Social.

Correspondencia:

Marvin Yglesias Rosales
Apto: 305-2070 San José, Costa Rica. Fax: 253-51-16.

ISSN 0001-6002/2006/48/4/219-221
Acta Médica Costarricense, ©2006
Colegio de Médicos y Cirujanos

El paciente fue dado de alta hasta 14 días después de haber sido operado, debido a que se complicó con sepsis de la herida quirúrgica, la cual se resolvió satisfactoriamente con curaciones diarias y antibióticos. Fue referido a la clínica periférica para continuar las curaciones de la herida y se le programó seguimiento en consulta externa del servicio.

Discusión:

Existe una gran variedad de cuerpos extraños que son deglutidos por los seres humanos, entre los cuales son numerosos los que pueden producir una perforación del tracto gastrointestinal; esta discusión se enfocará en los palillos de dientes.

Los factores de riesgo comúnmente asociados con la ingesta de palillos de dientes y los cuerpos extraños en general, son la edad avanzada, el uso de prótesis dentales, el comer muy rápido, el descuido a la hora de comer, ingesta de líquidos muy fríos, en resumen cualquier circunstancia que altere la sensibilidad de la cavidad oral^{1,3}. También la costumbre de mascar palillos de dientes se considera un factor de riesgo para deglutir alguno inadvertidamente.

Solo el 1% de los cuerpos extraños ingeridos produce perforación; el 9% corresponde a lápices, astillas y palillos de dientes⁴. El caso de los palillos de dientes es particular debido a que poseen 2 extremos puntiagudos, lo que aumenta la posibilidad de que perforen el intestino a diferencia de otros cuerpos extraños con uno o ningún extremo puntiagudo⁵. En algunas áreas anatómicas del tracto gastrointestinal los cuerpos extraños tienden a impactarse, como en el esfínter esofágico superior o inferior, el píloro, el duodeno, la válvula ileocecal y el área anal^{4,6}. Estas mismas áreas corresponden a los lugares donde es más probable que ocurra una perforación, además, hay que tener en cuenta que la presencia de cirugías abdominales previas o adherencias pueden predisponer otros sitios a la perforación⁶. El palillo de dientes puede migrar a través de la pared intestinal y llegar inclusive a lugares distantes, como la pleura, el pericardio o la vejiga⁷; también pueden dar lugar a fístulas con los grandes vasos abdominales y producir hemorragias importantes o bacteremias severas⁵.

El espectro de manifestaciones clínicas asociado con las lesiones por palillos de dientes ingeridos es muy amplio, y va desde dolor abdominal tipo peritonítico hasta leves molestias abdominales inespecíficas; en cuanto al tiempo de evolución de los síntomas, estos pueden ir desde algunas horas hasta varias semanas, inclusive meses; los pacientes también pueden permanecer asintomáticos por periodos prolongados⁷.

El diagnóstico de perforación del tracto gastrointestinal por cuerpo extraño es difícil de realizar en el preoperatorio, ya que la mayoría de los pacientes no recuerdan haber ingerido algún cuerpo extraño, tal como ocurrió en este

caso. Solo alrededor del 12% de los pacientes recuerda haber ingerido el palillo⁷. El diagnóstico definitivo se hace por laparotomía en el 53%, por endoscopia en el 19%, por estudios de imágenes en el 14% y por autopsia en el 12%⁸.

Los estudios por imágenes generalmente resultan inadecuados para hacer el diagnóstico, ya que los palillos de dientes son radiolucidos⁶ (ha habido reportes de palillos de dientes que se muestran hiperdensos en la tomografía axial computada⁹ y se han reportado casos de perforación intestinal identificados por ultrasonido al demostrar el palillo de dientes en alguna de las vísceras sólidas intraabdominales¹⁰), por lo que se recomienda el examen físico repetido, como la mejor forma para determinar cuándo operar el paciente. Los estudios con contraste son bastante útiles para identificar abscesos o fístulas^{3,8}.

Manejo

En cuanto al manejo en los servicios de emergencia, el paciente con historia de haber ingerido un palillo de dientes debe ser contemplado como potencialmente complicado, pues acarrea una gran morbimortalidad.

Los pacientes asintomáticos deben de ser valorados con radiografías con medios de contraste o con gastroscopías, para ubicar el palillo en el esófago o el estómago; en caso de no encontrarse, los pacientes pueden ser manejados de manera ambulatoria, con recomendaciones. Los sintomáticos deben de ser internados y observados por signos de perforación intestinal⁷; es preciso realizar una gastroscopia para tratar de recuperar el palillo; si está falla, se requerirá una laparotomía (Cuadro 1). El abordaje anterior se complica en gran manera por el hecho ya mencionado de que la mayoría de los pacientes no recuerda haber ingerido el cuerpo extraño.

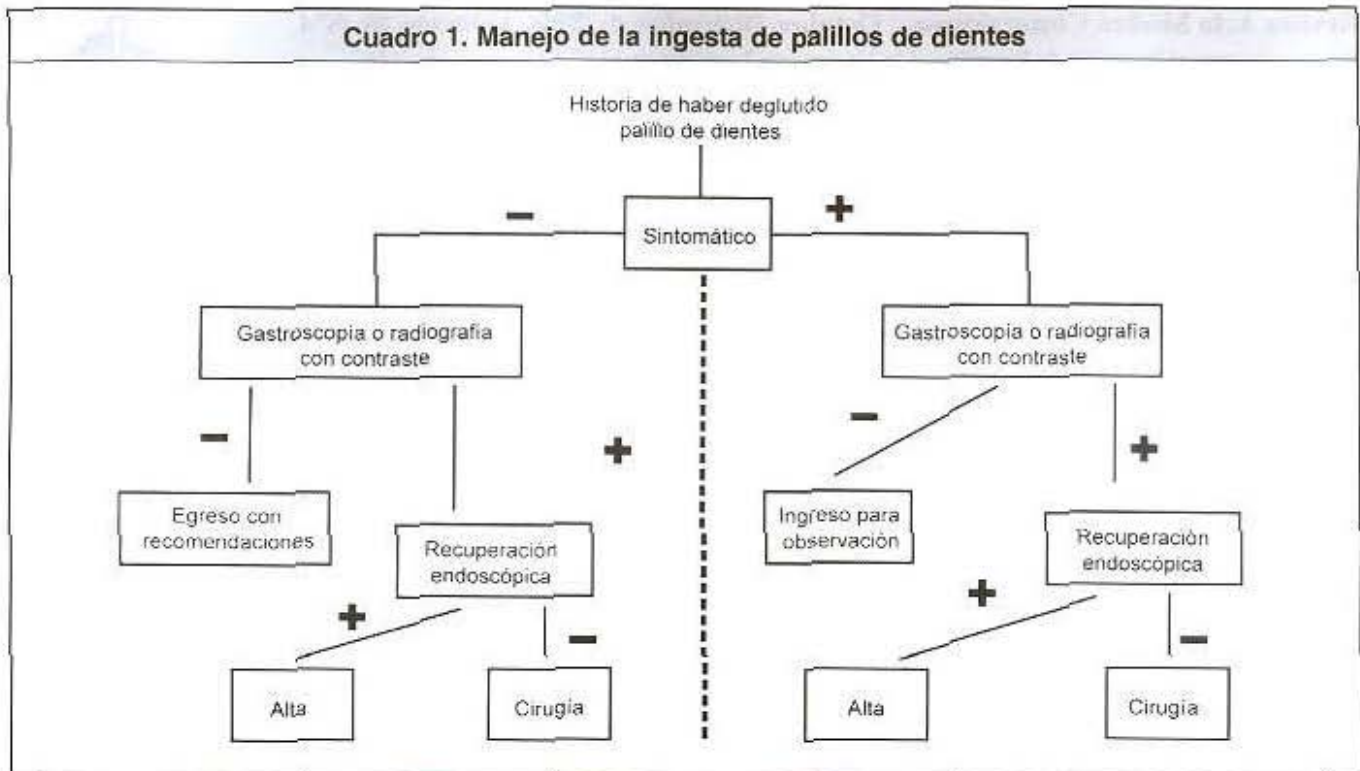
Las complicaciones ocurren en cerca de un tercio de los pacientes e incluyen: perforaciones del intestino delgado o grueso, formación de fístulas, obstrucción intestinal, sepsis y muerte⁶. La recuperación endoscópica del palillo del estómago o el esófago, o inclusive el colon, tiende a disminuir las complicaciones^{8, 11}. El pronóstico del paciente depende del diagnóstico oportuno, así como del tipo de abordaje, de las comorbilidades y de las complicaciones que presente.

Las recomendaciones hechas a la industria de los alimentos sobre los palillos de dientes son: la restricción de su uso hasta donde sea posible, su colocación en lugares evidentes y preferencia, la adición de adornos de color en sus extremos, con el fin de hacerlos todavía más visibles.

Agradecimientos:

Queremos agradecer la ayuda brindada por el Dr. José Alberto Ayi Wong, del Servicio de Emergencias Quirúrgicas del Hospital San Juan de Dios.

Cuadro 1. Manejo de la ingesta de palillos de dientes



Abstract

A great variety of foreign objects can be swallowed by humans, a lot of them can perforate the gastrointestinal tract. Toothpicks are particular because they have 2 pointed ends and if swallowed they can be potentially deadly.

There is a wide spectrum of clinical manifestations associated with injuries related to a swallowed toothpick. The pre-operative diagnosis of gastrointestinal tract perforation caused by this type of foreign body is difficult because most patients do not ever remember swallowing one. The patient's prognosis depends on an opportune diagnosis, type of medical treatment, patient's associated illnesses and the complications that may occur. We present here the case of a man who had a perforation of the ileum secondary to an ingested toothpick. He did well after surgery.

Referencias

- Schwartz J, Graham D. Toothpick perforation of the intestines. *Ann Surg* 1976; 185: 64.
- Meltzer S, Goldberg M, F.A.C.P., Meltzer R, Claps F. Appendiceal obstruction by a toothpick removed at colonoscopy. *Am J Gastroenterol* 1986; 81: 1107.
- Webb W. Management of foreign bodies of the gastrointestinal tract. *Gastroenterology* 1988; 94: 204.
- Guber M, Suarez C, Greve J. Toothpick perforation of the intestines diagnosed by a small bowel series. *Am J Gastroenterol* 1996; 91: 789.
- Cockerill F, Wilson W, Van Scoy R. Traveling toothpicks. *Mayo Clin Proc* 1983; 58: 613.
- O'Gorman M, Boyer R, Jackson D. Toothpick foreign body perforation and migration mimicking Crohn's disease in a child. *J Pediatr Gastroenterol Nutr* 1996; 23: 628.
- Fai Li S, Ender K. Toothpick injury mimicking renal colic: case report and systematic review. *J Emerg Med* 2002; 23: 35.
- Tenner S, Wung R, Carr-Locke D, Davis S, Farraye F. Toothpick ingestion as a cause of acute and chronic duodenal inflammation. *Am J Gastroenterol* 1996; 91: 1860.
- Cheung Y, Ng S, Tan C, Ng K, Wan Y. Hepatic inflammatory mass secondary to toothpick perforation of the stomach: triphasic CT appearances. *J Clin Imag* 2000; 24: 93.
- Alagiri M, Rabinovitch H. Toothpick migration into bladder presents as abdominal pain and hematuria. *Urology* 1998; 52:1130.
- Monkemuller Klaus, Patil R, Marino C. Endoscopic removal of a toothpick from the transverse colon. *Am J Gastroenterol* 1996; 91: 2438.