

Enfermedad de Dupuytren

Jorge Badilla-Mora ¹, Luis Pastor-Pacheco ², Jorge Zayas-Bazán Mora ³

Resumen

Desde que fue descrita por primera vez en el Hotel Dieu, en París, por el Dr. Guillaume Dupuytren, durante una de sus famosas conferencias en 1832, el diagnóstico y tratamiento de la contractura de Dupuytren han permanecido sin cambio alguno a lo largo del tiempo. A pesar de que esta enfermedad afecta usualmente a individuos del noroeste europeo, y por ende es bastante rara en la sociedad latina, es importante reconocer los signos que definen la contractura y correlacionarlos con los factores predisponentes y los de riesgo. Se evitará así confundirla con otras enfermedades que comprometen la mano y al hacer un diagnóstico correcto, el paciente será referido en el momento adecuado, para su corrección quirúrgica.

Descriptor: Contractura, aponeurosis, fibromatosis, bandas pretendinosas, ligamentos nata-torios, miofibroblastos, nódulo indoloro.

Recibido: 30 de enero de 2004

Aceptado: 11 de mayo de 2004

¹ Servicio de Emergencias, Clínica de Coronado, Caja Costarricense de Seguro Social.

² Servicio de Cirugía Reconstructiva, Hospital México, Caja Costarricense de Seguro Social.

³ Médico y cirujano general.

Correspondencia:

Jorge Badilla Mora, Apartado postal 1006-2150.

Fax: 236-7675

Jorge Zayas-Bazán Mora, Apartado postal 4565-1000

La contractura de Dupuytren es una enfermedad fibroproliferativa de la fascia palmar, capaz de producir una contractura en flexión incapacitante de uno o más dedos, de naturaleza progresiva e irreversible. Todavía no se ha llegado a comprender bien la causa exacta de esta proliferación de tejido fibroso y, por consiguiente, la etiología de la contractura. La única terapéutica consistentemente eficaz es la excisión quirúrgica. Esta revisión pretende ubicar al lector con la información más reciente sobre la contractura de Dupuytren, en aspectos tales como la anatomía, epidemiología, etiología, diagnóstico clínico, patogénesis y tratamiento, según las más recientes investigaciones publicadas (figura 1).

Definición: Es una enfermedad progresiva, caracterizada por fibrosis, seguida por engrosamiento y acortamiento de la aponeurosis palmar y sus prolongaciones digitales; se considera un desorden fibroproliferativo ^{1,8}.

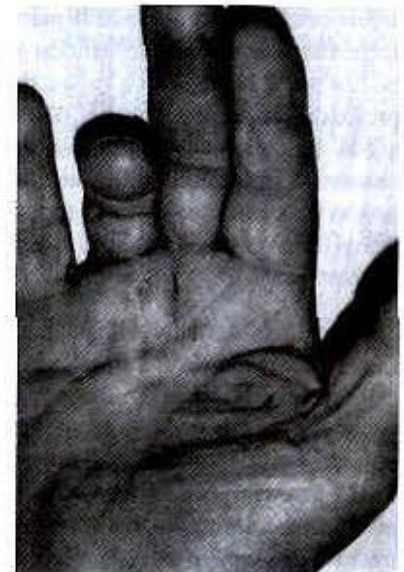

Figura 1. Fase más avanzada. Se forma una banda de retracción prominente en dirección del dedo anular, por debajo de la piel palmar. Existe limitación de la extensión a nivel de la articulaciones metacarpofalángica e interfalángica proximal.

Historia: Al parecer, la contractura de Dupuytren se conoce desde hace mucho tiempo. En 1614 se hace la referencia médica más antigua, mencionada por Félix Plater en Basel, y en 1808, por el señor Henry Clive. Pero no fue hasta en 1823, cuando sir Astley Cooper describió una contractura de la fascia palmar, y la diferenció de las contracturas producidas por afección de los tendones flexores y de sus vainas. Algunos autores han argumentado que la enfermedad debería ser denominada contractura de Cooper, sin embargo, por la breve mención acerca de la contractura y por la falta de datos sobre la disección y su corrección quirúrgica, dicha enfermedad no lleva su nombre. En 1832, el cirujano Guillaume Dupuytren publicó un artículo que describía la afección, y la primera y concreta operación para combatir la contractura de la fascia palmar de un cochero, el 5 de diciembre de 1831, Dupuytren reportó el caso en una de sus conferencias en el Hotel Dieu, en París; un año después lo publicó en Francia, y en 1834, la versión traducida al inglés se publicó en The Lancet.

El Barón Guillaume Dupuytren nació en 1777 en Pierre-Buffiere, Francia. Inició sus estudios de medicina en 1795, y recibió su doctorado en 1803. Inmediatamente comenzó sus labores en el Hotel Dieu, el más grande e importante hospital de París en esa época, y se convirtió en jefe del Departamento de Cirugía en 1815 puesto que desempeñó durante dos décadas. Falleció en 1835, a los 58 años de edad, después de haber sufrido una apoplejía 2 años antes.^{1,2,3}

Anatomía: La aponeurosis palmar es una lámina triangular de tejido fibroso, situada inmediatamente por debajo del tejido celular subcutáneo de la palma; el vértice del triángulo recibe la inserción del tendón palmar largo. Está compuesta por 2 superficies o capas, una superficial y otra más profunda, las cuales constan de 2 asas independientes de tejido fibroso, unas longitudinales y otras transversales, siendo las fibras longitudinales o bandas pretendinosas, las únicas involucradas en la contractura de Dupuytren, y las fibras transversales, denominadas ligamento palmar transverso superficial.

Desde la aponeurosis palmar, se extiende una capa fibrosa hacia los dedos, formando la fascia digital superficial y profunda. En la comisura digital existen varias fibras pequeñas, transversales y distales a la articulación metacarpofalángica, denominadas ligamentos natatorios, que son los 2 (bandas pretendinosas y ligamentos natatorios) principales componentes afectados en la fascia palmar, en la contractura de Dupuytren.

En los dedos, solo las estructuras de la fascia superficial están afectadas: banda espiral, capa digital lateral, ligamento de Grayson y fascia volar superficial y quedando libre o sin compromiso, únicamente los ligamentos de Cleland y de Landsmeer^{1,2,8,9} (figura 2).

Epidemiología: La contractura de Dupuytren es un desorden fibroproliferativo de etiología y patogénesis no exacta o clara^{10,11}.

Los 4 factores predisponentes son: a) edad, aparece con más frecuencia en las décadas quinta, sexta y séptima de la vida; b) sexo, es más frecuente en los hombres, con una relación 5:1 entre hombres y mujeres; c) raza, se dice que es una enfermedad de la raza blanca, con ascendencia del noreste europeo (Escocia, Noruega e Islandia), rara en individuos asiáticos y mucho más extraña en afroamericanos; d) herencia, un tercio de los pacientes tienen una historia familiar positiva de esta enfermedad. Puede ser poligénica y estar condicionada por la interacción de factores ambientales y la predisposición genética^{12,13}.

Etiología: La contractura de Dupuytren no es una enfermedad etiológicamente uniforme. Se dice que tiene una fuerte correlación con la enfermedad de Peyronie y del Ledderhorse; se cree que la causa fundamental de la anomalía en la fibrogénesis obedece a un patrón cromosómico anormal (mosaicismo)^{13,14,15,16}.

La enfermedad se ha asociado con: epilepsia; en los pacientes con tratamiento prolongado con fenobarbital; diabetes; relacionada con la duración de esta, su incidencia aumenta hasta el 80%, en pacientes con más de 20 años de evolución.

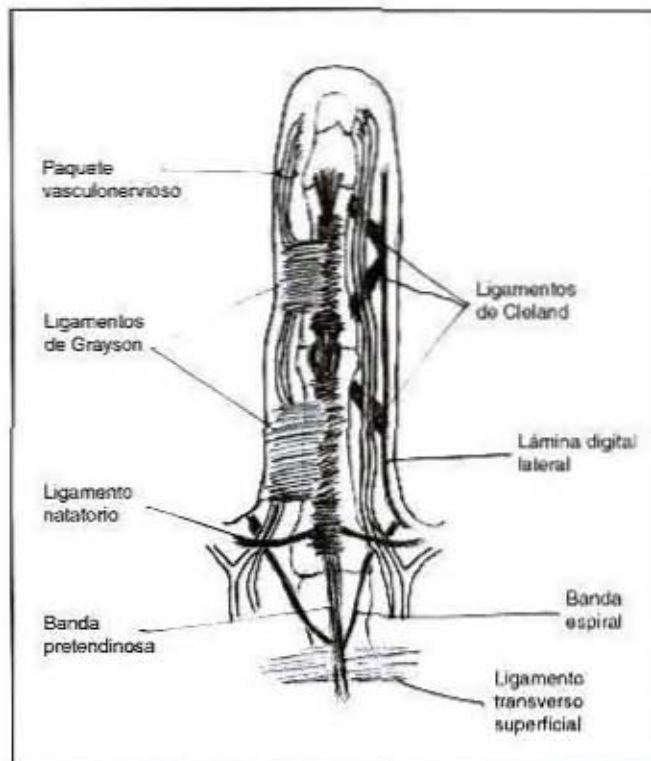


Figura 2. Partes de las fascias palmar y digital que se afectan en la enfermedad de Dupuytren.

Los signos clínicos son más frecuentes en el dedo medio, en vez del meñique. Su aparición es poco severa, con solo engrosamiento de la fascia palmar, en vez de contractura. Se dice que pueden ser factores predisponentes alcoholismo, dislipidemias, tabaquismo, cirrosis hepática, enfermedad pulmonar crónica, tuberculosis, trauma o microtrauma recurrente.

Patogénesis y diagnóstico: Histológicamente se ha notado un aumento característico en la celularidad de los tejidos afectados; dicha proliferación se basa en fibroblastos y miofibroblastos con una tasa mitótica. La célula característica de Dupuytren, en los estadios iniciales, es el fibroblasto, y en la fase de contracción o avanzada, el miofibroblasto, con abundante contenido de colágeno. Se cree que los miofibroblastos son fibroblastos convertidos, con características de fibroblasto y de células de músculo liso, produciendo así un isómero de actina y algunos factores de crecimiento. Debido a estas características, se ha clasificado Dupuytren como una fibromatosis, y en etapas tempranas se puede confundir con un fibrosarcoma²⁰. Se ha encontrado que los miofibroblastos son capaces de sintetizar fibronectina ED-B+ (fibronectina oncofetal), siendo común esta variante de fibronectina, en tejidos fetales, procesos reparativos, fibrosis y tumoraciones. Tal tipo de fibronectina ha sido hallada en los miofibroblastos de la etapa proliferativa e involucional temprana, en la fibromatosis (morbus Dupuytren)²¹. Se han identificado receptores androgénicos en el tejido de la fascia palmar y miofibroblastos, lo que explica el predominio de la enfermedad en hombres^{14,15,22,23}. La beta catenina puede ser un factor importante en la fibromatosis, ya que se encontraron niveles elevados de beta catenina en la fascia afectada, y niveles normales en la fascia normal²⁴.

Según Luck la enfermedad de Dupuytren se clasifica en cuatro etapas o fases de evolución^{25,26}(cuadro 1).

La contractura de Dupuytren tiende a afectar con mayor frecuencia el lado ulnar de la aponeurosis palmar, que cualquier otra porción de la mano. Skoog señaló que el dedo anular y el meñique son los más afectados. Es más común observar la contractura en ambas manos, aunque la derecha suele afectarse con más frecuencia que la izquierda, cuando la afección es unilateral.

Afecciones afines: La contractura está asociada en pequeños porcentajes con ciertas afecciones, especialmente en los casos de historia familiar positiva, los cuales se agrupan como diátesis de Dupuytren, donde aparecen nódulos más severos y agresivos y a edades más tempranas: enfermedad de Ledderhorse o fibromatosis; retracción de la aponeurosis plantar, sin contracción de los orfejos (5%), almohadillas de los nudillos (44%), engrosamiento nodular sobre la cara dorsal de una o más articulaciones interfalángicas proximales y enfermedad de Peyronie (3%)^{1,2,6}.

Tratamiento: Se ha comprobado que están desprovistos de valor todos los intentos no operatorios para tratar la contractura, como la inyección de extracto pancreático pepsina, fibrinolisisina, sulfato de cobre, cortisona e hidrocortisona. La vitamina E los compuestos con actividad de vitamina E pueden reblandecer de manera temporal la contractura, pero no curan la enfermedad ni detienen su progreso. A pesar de ello, se siguen realizando estudios para desarrollar tratamientos no quirúrgicos, como es el caso del que se realizó en el Instituto de Regeneración de Tejidos, en Florida; en el se utilizó la droga tamoxifeno, resultando que, si bien no corrige la enfermedad, sí provoca un efecto supresor sobre el crecimiento tisular beta 2, y sirve como un método para manipular y controlar la contractura de Dupuytren en el campo clínico²⁸.

Existe un acuerdo general de que el único tratamiento eficaz para la contractura de Dupuytren es el quirúrgico, siempre que se tenga en cuenta que la enfermedad puede recidivar si no se extirpa en su totalidad el tejido afectado, y que en algunos casos la cirugía puede empeorarla. Existen tres tipos de operaciones: fasciotomía, fasciectomía regional y fasciectomía radical o extensiva, las cuales están indicadas, no por la presencia de la enfermedad, sino por la severidad de la contractura y del compromiso articular, en las

Cuadro 1 : Fases de evolución de la contractura de Dupuytren

Fase temprana o precoz	La lesión patognomónica es el nódulo indoloro e insensible a nivel del pliegue palmar distal. Hay engrosamiento y nodularidad de la fascia, acentuada vascularización capilar del nódulo y predominancia de colágeno tipo III.
Fase activa o proliferativa	Inicia la contracción, el primer signo es la palpación de una cuerda proximal al nódulo. Se adhiere la piel a la fascia y hay presencia de colágeno tipos III y V, pero con predominio de miofibroblastos.
Fase avanzada o involución	Desaparición de los nódulos y producción de la contractura articular a nivel de la articulación metacarpofalángica e interfalángica proximal, con hiperextensión de la articulación interfalángica distal y la formación de cuerdas o bandas firmes similares al tendón. El colágeno tipo I es el predominante y disminuye la vascularización capilar del nódulo.
Fase residual	Solo existen bandas fibrosas retraídas.

articulaciones metacarpofalángicas es de 30° o más, y de 10° a 15° en las interfalángicas proximales. El objetivo primordial de la cirugía es el mejoramiento de la capacidad funcional, la reducción de la deformidad y la disminución de la recurrencia. Los 2 principios quirúrgicos son la liberación de la tensión longitudinal y el manejo adecuado de la piel²⁸⁻³¹.

La fasciotomía es el más simple de los procedimientos quirúrgicos practicados. Puede realizarse por 2 vías, una ciega o subcutánea y otra a cielo abierto. La vía ciega ya casi no se realiza, por el riesgo de daño neurovascular; tal vez su única indicación es como operación preliminar, preparatoria para procedimientos más radicales o definitivos.

La fasciectomía regional es el procedimiento más comúnmente realizado, donde se efectuando excisión de la fascia comprometida (bandas pretendinosas, ligamentos natatorios y bandas involucradas en los dedos). La incisión se hace y se sutura con 3 Z plásticas (entiéndase como Z plástica, incisión y sutura en forma de zeta).

La fasciectomía radical o extensiva realiza excisión completa de la aponurosis palmar, ligamentos natatorios y, en los dedos, todas las bandas y cuerdas. La incisión se efectúa y se sutura con 3 Z plásticas.

La dermatofasciectomía se indica cuando la piel vecina está comprometida y adherida, o cuando ha habido recurrencia postoperatoria, en un paciente menor de 40 años; la piel removida se reemplaza con un injerto^{28,29,31}.

La amputación se reserva para casos con varias recurrencias, o cuando la cirugía previa se ha complicado con daño vascular o nervioso³².

Cuando la contractura interfalángica proximal es de larga data, puede haber un acortamiento de las estructuras capsuloligamentosas por lo que se propone, además de la aponeurectomía tradicional, una liberación capsuloligamentosa^{28,29}.

Se ha reportado además el hallazgo de "picos" o "espolones", en los sitios de inserción de las bandas fibrosas. Se ha postulado que su formación, puede obedecer a la tensión que ejercen las bandas fibrosas sobre el periostio. Así que para la recuperación total, aparte de a la técnica quirúrgica que se emplee, se recomienda realizar una osteotomía en el sitio de formación del "pico"³³.

Cuidados postoperatorios: Debe elevarse el miembro durante las primeras 48 horas, para evitar edema, rigidez y distrofia simpática refleja.

Durante los 2 primeros días se eleva la mano y se realiza un vendaje voluminoso compresivo, con o sin una férula, para mantener la mano en posición funcional.

A partir del segundo día y hasta la segunda semana, se aplica un vendaje liviano, con estimulación y movilización precoz de los dedos^{1,2}.

Complicaciones: El 20% de los pacientes operados presentan complicaciones. Cuanto más radical es el procedimiento, más probable es que ocurran complicaciones. Estas se clasifican en dos grupos: tempranas: hematoma, pérdida de piel, infección, daño en el nervio o la arteria digital, y edema; tardías: pérdida de la flexión o rigidez la más frecuente después de la escisión radical recurrencia¹³ y distrofia simpática refleja es cinco veces más común en la mujer^{1,2}.

Conclusiones

La enfermedad de Dupuytren es un padecimiento que afecta a quienes lo padecen tanto en el ámbito laboral como en el social. Dado que compromete la funcionalidad de la mano, influye en el desempeño de la persona al realizar las labores manuales. Además, provoca deformidad de la mano, lo que sumado a la inhabilidad, relega a la persona en el ámbito social.

La importancia de tener en mente la enfermedad reside en saber identificar los signos claves y asociarlos a la historia que el paciente cuenta acerca de su sintomatología y de familiares con padecimientos similares, con el fin de establecer una posible línea de herencia.

Lo anterior, con la idea de no confundir el diagnóstico, con una enfermedad reumatoide, y provocar que el paciente pierda más tiempo en tratamientos que no resolverán su problema, dado que el manejo es puramente quirúrgico. Si bien la cirugía no es recomendable hasta que la enfermedad se encuentra avanzada y cumpla ciertos criterios, hay que pensar que la mayoría de los pacientes ya habrán experimentado algún nivel de incapacidad que los obligue a buscar ayuda, y es importante instruirlos con respecto a que la enfermedad no tiene cura, y que la meta de la cirugía es restaurar la funcionalidad de la mano, pero que pueden recaer.

Abstract

Since first described at Hotel Dieu in Paris by Doctor Guillaume Dupuytren during one of his famous lectures in 1832, the diagnosis and treatment of Dupuytren's contracture has remained pretty much unchanged. Although this disease affects usually northwestern European individuals and therefore is very uncommon in our Latin society, it is always important to be able to recognize not only the signs that define the contracture itself but also to be able to correlate them with the risk and predisposing factors. The recognition and differential diagnosis with other diseases of the hand will facilitate proper and prompt patient referral for surgical treatment.

Referencias

1. Flynn JE. Contractura de Dupuytren. En: Cirugía de la mano. 1975; 10-11, 672 - 720.
2. Bolitho G, Armstrong M, Talavera F, Chang D, Stenkovich N, Downey S. Hand, Dupuytren Disease. En: www.emedicine.com. 2002.
3. Dalton PA., Chamberlain ST, Stabler D. Dupuytren's disease of the wrist. *Hand Surg* 2001; 6: 235-237.
4. Foucher G, Lequex C, Medina J, Navarro R, Nagel D. A Congenital hand deformity: Dupuytren's disease. *J Hand Surg* 2001; 26A: 515-517.
5. Hunt T. What is the appropriate treatment for dupuytren contracture? *Cleve Clin J Med* 2003; 70: 96-97.
6. Gudmundsson K, Jonsson T, Arngrimsson R, Guillaume Dupuytren and finger contractures. *Lancet* 2003; 362: 165-168.
7. McDowell F. La retraction des doigts par suite d'une affection de l'aponeurose palmaire. En: The Source Book of Plastic Surgery, 1997: 394-399.
8. Ariyan S. Contractura de Dupuytren. En: Cirugía de la mano. 1981; 74-78.
9. Schwartz S, Shires T, Spencer F. Contractura de Dupuytren. En: Principios de Cirugía. 1995: 2072-2075.
10. Jemec B, Grobbelaar G, Wilson GD, Smith PJ, Sanders R, McGrouther DA. Is Dupuytren disease caused by an imbalance between proliferation and cell death? *J Hand Surg [Br]* 1999; 24b: 511-514.
11. Kuhn A, Wang X, Payne W, Ko F, Robson M. Tamoxifen decreases fibroblasts function and downregulates. *J Surg Res* 2002; 163: 146-152.
12. May H. *Skin, Subcutaneous Tissue and the Fasciae: Contracture of palmar aponeurosis (Dupuytren's contracture)*. En: *Plast Reconstr Surg*. 1991; 821-831.
13. Wilbrand S, Flodmark C, Ekblom A, Gerdin B. Activation markers of connective tissue in Dupuytren's contracture: relation to postoperative outcome. *Scand J Plast Reconstr Surg Hand Surg* 2003; 37: 283-292.
14. Dobyns J, Chase R. Dupuytren's Contracture. En: *The Year Book of hand surgery*, 1986: 147-151.
15. Gudmundsson K, Arngrimsson R, Sigfusson N, Jonsson T. Increased total mortality and cancer mortality in men with Dupuytren's disease: A fifteen year follow up study. *J Clin Epidemiol* 2002; 55: 5-10.
16. Campbell J. Enfermedad de Dupuytren. En: Cirugía ortopédica. 1998; 828-831.
17. Mc Carthy J. Enfermedad de Dupuytren. En: Cirugía plástica: la mano. 2000: 5053-5083.
18. Ardic F, Soyupek F, Kahraman Y, Yorgancioglu R. The musculoskeletal complications seen in type II diabetics: predominance of hand involvement. *Clin rheumatol* 2003; 22: 229- 233.
19. Gudmundsson K, Jonsson T, Arngrimsson R. Dupuytren's Disease, alcohol consumption and alcoholism. *Scand J Prim Health Care* 2001; 19: 186-190.
20. Gudmundsson K, Arngrimsson R, Sigfusson N, Jonsson T. Prevalence of joints complaints amongst individuals with Dupuytren's disease- from Reykjavik study. *Scand J Rheumatol* 1999; 28: 300-304.
21. Berndt A, Borsi L, Luo X, Zardi L, Katenkamp D, Kosmehl H. Evidence of ED-B+ fibronectin synthesis in human tissues by non radioactive RNA in situ hybridization, Investigations on carcinoma (oral squamous cell and breast carcinoma), chronic inflammation (rheumatoid synovitis) and fibromatosis (Morbus Dupuytren). *Histochem Cell Biol* 1998; 109: 249-255.
22. Gudmundsson K, Jonsson T, Arngrimsson R. Eighteen years follow up study of the clinical manifestations and progression of dupuytren disease. *Scand J Rheumatol* 2001; 30: 31-34.
23. Spector M. Musculoskeletal connective tissue cells with muscle: Expression of muscle actin in and contraction of fibroblasts, chondrocytes, and osteoblasts. *Wound Repair Regen* 2001; 9: 11-18.
24. Varallo V, Siang B, Seney S, Ross D, Roth J, Richards R, et al. Beta-catenin expression in Dupuytren's disease: potential role for cell-matrix interactions in modulating beta-catenin levels in vivo and in vitro. *Oncogene* 2003; 22: 3680-3684.
25. Melling M, Karimian D, Mostler S, Behnam M, Sobal G, Menzel E. Changes of biochemical and biomechanical properties in Dupuytren Disease. *Arch Pathol Lab Med* 2000; 124: 1275-1281.
26. Cailliet, R. *La Contractura de Dupuytren*. En: *Síndromes dolorosos de la mano*. 1978:104-109.
27. Frank PL. An update on Dupuytren's contracture. *Hosp Med* 2001; 62: 678-681.
28. Beyermann K, Jacobs C, Lanz U. Severe contractures of the proximal interphalangeal joint in Dupuytren's disease: value of capsuloligamentous release. *Hand Surg* 1999; 4: 57-61.
29. Skoff HD. The surgical treatment of Dupuytren's contracture: a synthesis of the techniques. *Plast Reconstr Surg* 2004; 113:540-4.
30. Skimmer HB. Trastornos de la aponeurosis de la mano: Enfermedad de Dupuytren. En: *Diagnóstico y tratamiento en ortopedia*. México: 1998: 576-577.
31. Saar J, Grothaus P. Dupuytren's Disease: An overview. *Plast Reconstr Surg* 2000; 106: 125-134.
32. Roush T. Results Following Surgery for Recurrent Dupuytren's Disease. *JAMA* 2000; 283: 2502.
33. Thurston A. Bone Spurs: mechanisms of production of different shapes based on observations in Dupuytren's diathesis. *ANZ J Surg* 2002; 72: 290-293.