

## Bloqueo femoral tres en uno para cirugía de fractura transtoncantérica de cadera: seguridad y analgesia

Walter Rojas-Rivera<sup>1</sup>, Mohammand Abed-R<sup>2</sup>

**Objetivo:** Determinar la eficacia del bloqueo femoral tres en uno, como técnica anestésica alternativa en la realización de cirugía de cadera, en pacientes ASA III y IV, así como la valoración postquirúrgica de la analgesia.

**Metodos:** se realizó un estudio prospectivo en 12 pacientes, los cuales fueron sometidos a cirugía de cadera, osteosíntesis con pin placa en fractura transtocantérica de fémur, y cuyo estado general fuera clasificado como ASA III o IV. Se le aplicó bloqueo femoral tres en uno y fémoro cutáneo lateral ipsilateral. Se utilizó buvicaina 0.25%, lidocaína 2%, llevada a 40 ml de volumen.

**Resultados:** la muestra incluyó siete varones y cinco mujeres. La edad media fue de 68.3 años, con límites entre 37 y 93 años. Los pacientes mostraron asociados diagnósticos de hipertensión arterial, diabetes mellitus, asma, cardiopatía isquémica, disrritmias, encefalopatía.

**Conclusiones:** La estabilidad hemodinámica observada fue excelente, así como la analgesia, durante todo procedimiento y recuperación. La analgesia suplementaria fue mínima y el porcentaje de fallo fue menor del 9%. La gran estabilidad hemodinámica, la técnica sencilla y la alta tasa de efectividad hacen del bloqueo femoral tres en uno, una excelente opción para pacientes ASA III y IV con fractura transtocantérica de cadera, que serán sometidos a cirugía.

**Palabras claves:** Bloque femoral 3 en 1, bloqueo nervio femoral, bloqueo nervio obturador, bloqueo nervio femorocutáneo lateral.

*Recibido: 14 de agosto del 2002.*

*Aceptado: 23 de abril del 2002.*

### Introducción

El bloqueo femoral tres en uno, es poco usado en nuestro medio para la cirugía y analgesia del miembro inferior. Este estudio determinará la eficacia del bloqueo femoral tres en uno, para la cirugía de fractura transtocantérica de cadera, en pacientes ASA III y ASA IV. También se valorará la analgesia postquirúrgica del bloqueo femoral tres en uno.

Este bloqueo se respalda en la idea de la difusión del anestésico local dentro de un espacio que se localiza entre dos capas de fascia, hasta alcanzar el plexo lumbar, que se encuentra limitado en la parte posterior del músculo psoas mayor, y anterior a los procesos transversos lumbares, con el


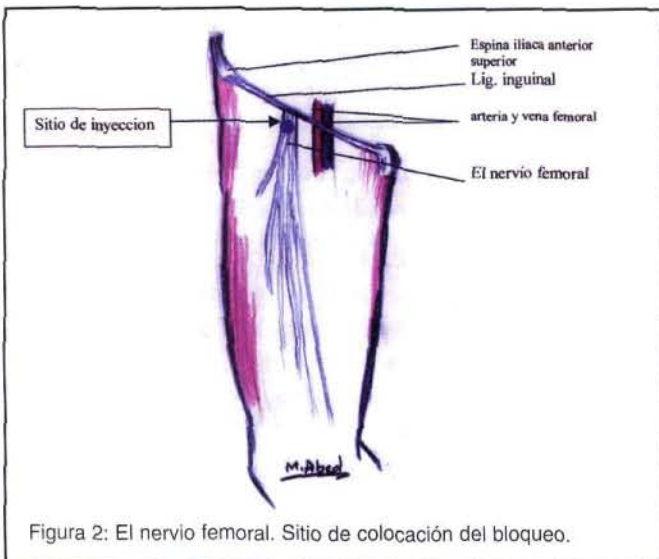
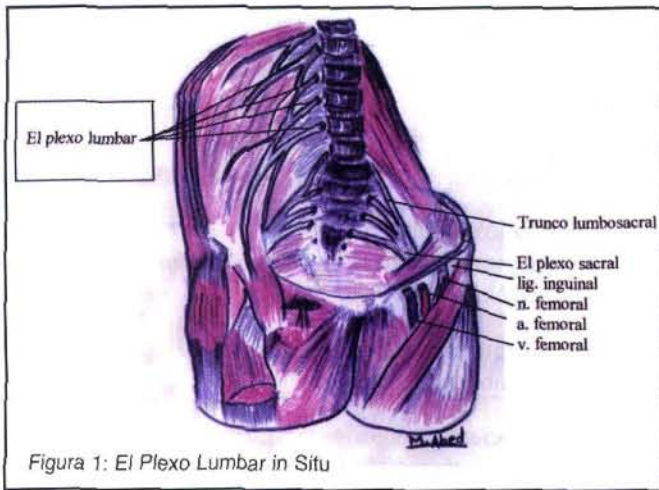
músculo cuadrado lumbar y el músculo iliaco como pared<sup>14</sup> (Figura No. 1). El plexo se ubica dentro de una vaina de tejido conectivo, la cual se puede acceder a nivel del ligamento inguinal, lugar donde el nervio femoral entra al muslo (Figura No. 2). El anestésico aquí inyectado difunde cefálicamente de este espacio virtual, alcanzando así el plexo lumbar.

El plexo en su disposición usual se ilustra en la Figura No. 3. La primera rama lumbar está unida a la doceava rama torácica; se bifurcan, y la ramificación superior, que es la más larga, se divide para formar los nervios ilioinguinal e iliohipogástrico; la división inferior se une a la segunda rama lumbar para formar el nervio genitofemoral. La parte restante de la segunda rama lumbar, más la tercera rama lumbar y parte de la cuarta rama lumbar, se unen y luego se subdividen en una porción ventral y otra dorsal.

Las ramas ventrales de la segunda a la cuarta raíz forman el nervio obturador. Las ramas dorsales de la segunda a la tercera se subdividen cada una en otras más pequeñas; la

<sup>1</sup> Especialista en Anestesiología, Hospital Dr. Tomás Casas Casajus, Ciudad Cortés.

<sup>2</sup> Coordinador de Docencia, Anestesiología Hospital México. Profesor Universidad de Costa Rica.



menor da lugar al nervio femoral lateral cutáneo; la más grande, unida a la porción dorsal de la cuarta raíz, da origen al nervio femoral.

El nervio obturador accesorio, cuando esté presente, nace de la porción ventral de la tercera y cuarta raíces lumbares.

El nervio femoral lateral cutáneo emerge del borde lateral del músculo psoas mayor y cruza el iliaco de forma oblicua adelante a la espina ilíaca antero superior. Pasa por detrás o atraviesa el ligamento inguinal, variablemente medial a la espina ilíaca antero superior, alrededor de a un centímetro, y anterior o atravesando el músculo sartorio en el muslo, donde se divide en una rama anterior y otra posterior. La rama anterior va superficial a unos diez centímetros distales de la espina ilíaca antero superior, supliendo la inervación de la piel de la cara anterior y lateral del muslo y parte de la rodilla. Se une en su porción terminal con la división anterior del nervio femoral y la rama infrapatelar del nervio safeno, formando el plexo patelar. La rama posterior alcanza la fascia lata más arriba que la anterior; se divide e inerva la piel de la cara lateral desde el trocánter mayor hasta la mitad del muslo; también puede suplir la piel del glúteo.

El nervio femoral es la rama más grande del plexo lumbar. Desciende a través del psoas mayor, emerge abajo sobre su borde lateral y pasa a través del psoas y el iliaco, profundo en la fascia iliaca; pasa por detrás del ligamento inguinal y entra al muslo, y se separa en sus divisiones anterior y posterior. Detrás del ligamento inguinal es separado de la arteria femoral por psoas mayor.

Las ramas vasculares de la división posterior del nervio femoral suplen al músculo cuadrado femoral. Una rama al recto femoral entra posterior a su superficie posterior, e inerva la articulación de la cadera

La figura número 4 muestra los dermatomas del miembro inferior.

## Materiales y métodos

El estudio es de tipo prospectivo y se realizó en el Hospital México, entre febrero y agosto de 1998. La investigación fue autorizada por la Coordinación de Postgrado en Anestesiología y Recuperación, y bajo la tutela de los asistentes del servicio, con la supervisión del Dr. Mohammad Abed.

Se seleccionaron doce pacientes programados para cirugía por fractura transtrocantérica de cadera, catalogados como ASA III y ASA IV, según la Sociedad Americana de Anestesiólogos.

Todos los pacientes fueron monitoreados al momento de su llegada a la sala de operaciones. Se realizaron las mediciones de la tensión arterial no invasiva, con tensiómetros automáticos, y se controló la saturación de oxígeno y monitoreo del ritmo cardíaco, con electrocardiograma continuo en la derivación D II.

Se instauró un acceso venoso en el miembro superior con catéter No.18 en todos los pacientes. Se utilizó solución fisiológica para suplir las demandas de ayuno y el sangrado transoperatorio. En todos los casos se suministro oxígeno a 2 litros por minuto. Se premedicaron con midazolam 3 miligramos, por vía intravenosa, en la sala de operaciones.

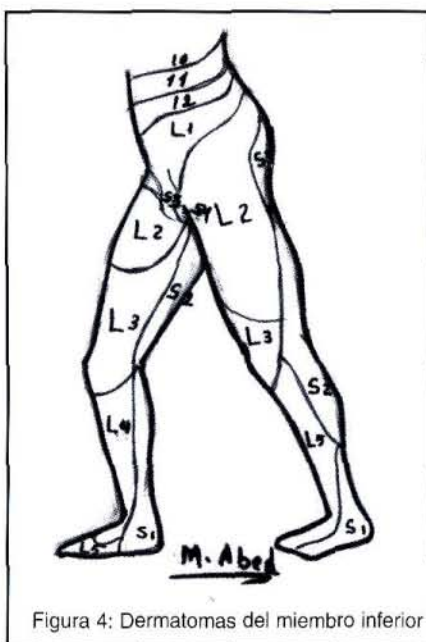


Figura 4: Dermatomas del miembro inferior

El dolor fue medido con puntaje de cero a tres, donde cero equivale a ausencia de dolor, uno a dolor leve, dos a dolor moderado y tres a dolor muy intenso. Se realizaron mediciones en diferentes tiempos, según se observa en el Cuadro Número 4.

Para la realización del bloqueo femoral tres en uno ( Figura Número 2 ) se coloca al paciente en decúbito dorsal, se traza una línea entre la espina ilíaca antero superior y la espina del pubis y se identifica el ligamento inguinal. Se localiza la arteria femoral, aproximadamente 1.5 - 2.5 centímetros laterales al pulso arterial y un centímetro por debajo del ligamento inguinal, en un ángulo de 60 grados con respecto a la piel<sup>14</sup> y se introduce una aguja No. 22 X 4 centímetros de largo. Puede aparecer parestesia o no en el nivel de la patela al momento de la punción. Para el bloqueo del nervio fémoro cutáneo lateral se localiza la espina iliaca antero superior, se posiciona la aguja un centímetro medial, se introduce un centímetro y se infiltra la solución anestésica. No se utiliza el estimulador de nervio periférico.

Se utilizaron: 300 miligramos de lidocaína al 2%, más 25 miligramos de bupivacaina al 0.25%; se llevaron a un volumen de 40cc con solución fisiológica al 0.9 %. Se aplicaron 35 centímetros cúbicos en el nivel femoral y cinco centímetros cúbicos para el bloqueo femoral lateral cutáneo ipsilateral.

## Resultados

Se realizaron 12 bloqueos femorales tres en uno, de los cuales siete se dieron en pacientes masculinos y cinco en femeninos (Cuadro No. 2).

La edad promedio fue de 68.3 años, con límite inferior de 37 y superior de 93 años.

Los diagnósticos asociados se especifican en el Cuadro No. 1 y el Gráfico No. 1.

A todos los pacientes, excepto al diagnosticado con encefalopatía, se les aplicó midazolam, 3 miligramos intravenosos al momento de llegar a la sala de operaciones.

Las cifras de los signos vitales registrados en los periodos preoperatorio, transoperatorio y postoperatorio se encuentran en el Cuadro No. 3.

No se presentaron cambios electrocardiográficos con respecto al ritmo basal, en ninguno de los pacientes.

Tres de los pacientes requirieron una dosis de fentanilo 50 microgramos por vía intravenosa, al momento de colocar el soporte perineal en la mesa de tracción. El registro de la percepción del dolor se anota en el Cuadro No. 4.

Un paciente requirió la administración de ketamina 1mg / Kg / I.V, ya que no se estableció el bloqueo femoral tres en uno, sin embargo, el bloqueo fémoro cutáneo lateral se estableció parcialmente.

Todos los pacientes mantuvieron saturaciones de oxígeno arriba del 93%.

A todos los pacientes, se le aplicó diclofenaco 1 MG /Kg / I.M al momento de su ingreso a la Unidad de Cuidados Posanestésicos.

## Discusión

La eficacia obtenida del bloqueo femoral tres en uno en este estudio en pacientes ASA III y ASA IV es muy alta ( 92 %), también así lo han demostrado otros estudios<sup>6,15</sup>. La técnica de aplicación, sencilla y rápida<sup>10</sup>, permite que el

**Cuadro No. 1.**  
**Patologías asociadas**

Patología	NUMERO DE CASOS
Hipertensión arterial	5
Hipertensión arterial y diabetes mellitus	1
Hipertensión arterial y Asma.	2
Diabetes mellitus y asma	1
Diabetes mellitus y cardiopatía isquémica	1
Cardiopatía isquémica y disrritmias	1
Encefalopatía	1
<b>TOTAL</b>	<b>12</b>

Fuente : Protocolo de recolección de datos bloqueo femoral tres en uno. Hospital México, San José, Costa Rica. 1998.  
Dr. Walter E. Rojas Rivera.

como refuerzo, dado el bajo porcentaje de bloqueo de este por vía femoral.

En el estudio predominó la población geriátrica con enfermedades sistémicas asociadas, complicadas con fracturas de cadera, *patología particularmente frecuente en este grupo etáreo*, para el cual varios autores recomiendan tal bloqueo <sup>3,6,7</sup> como una alternativa.

La extraordinaria estabilidad hemodinámica observada durante el bloqueo, asociada con una adecuada analgesia, hace pensar que este bloqueo produce cambios mínimos en el nivel simpático, lo que permite manejar a los individuos con menores cargas de líquidos que las requeridas con los bloqueos espinales o peridurales <sup>7,10,14</sup>.

Los requerimientos de analgesia suplementaria en el transquirúrgico pueden ser necesarios por fallas técnicas, tales como el desplazamiento involuntario de la aguja durante la inyección del anestésico, o por factores anatómicos<sup>13</sup>, que predisponen a un ascenso tórpido del anestésico por la vaina aponeurótica, lo que se refleja como un bloqueo mal instaurado, o bien, en parches. Sin embargo, las dosis coadyuvantes, de anestésicos por vía intravenosa, necesarias para complementar la anestesia con este tipo de bloqueo, son significativamente inferiores <sup>9</sup>.

En lo que se refiere a la analgesia postquirúrgica, se observó una marcada disminución en los requerimientos de opioides <sup>3,4,6,7</sup>; excepto por un paciente que requirió que se le administrara tramadol en la Unidad de Recuperación, el resto se manejó adecuadamente con diclofenaco a 1 MG / Kg/ I.M. Se utilizó este AINE con el propósito de aprovechar su acción antiinflamatoria y mantener niveles séricos del fármaco, para conservar la analgesia en el postquirúrgico.

Cuadro No.2 Edad, género y diagnóstico de los pacientes			
Edad	Género	Diagnóstico	Cirugía
41	Masc.	FxTT	PP
66	Fem.	FxTT	PP
70	Masc.	FxTT	PP
89	Masc.	FxTT	PP
93	Fem.	FxTT	PP
85	Fem.	FxTT	PP
62	Masc.	FxTT	PP
71	Masc.	FxTT	PP
73	Masc.	FxTT	PP
37	Masc.	FxTT	PP
56	Fem.	FxTT	PP
77	Fem.	FxTT	PP

Simbología: FxTT = Fractura transtrocanterica de cadera.  
PP= Osteosíntesis con pin placa  
Fuente: Protocolo de recolección de datos bloqueo femoral tres en uno. Hospital México, San José Costa Rica. 1998.  
Dr. Walter E. Rojas Rivera.

porcentaje de fallo sea sumamente bajo, aún sin utilizar estimulador de nervio periférico; en un alto porcentaje (92 %) el bloqueo del nervio femoral se lleva a cabo sin el estimulador, versus un 93 % que si lo utiliza; por otra parte, se logra bloquear el nervio fémoro cutáneo lateral hasta en un 41 %, sin utilizar el estimulador, contra un 44% cuando se emplea. Finalmente, el nervio obturador se bloquea en un 68% y un 78 %, sin utilizar y utilizando el estimulador, respectivamente<sup>7,15</sup>. Esto motivó que no se utilizara el estimulador de nervio periférico en el estudio. Del mismo modo, que no se empleara, para aumentar el porcentaje de efectividad de asocio, el bloqueo fémoro cutáneo lateral

Cuadro No.3 Registro de Signos Vitales de los Pacientes															
	Prebloqueo			10 minutos			Incisión			Óseo			Recuperación		
	PAS	PAD	FC	PAS	PAD	FC	PAS	PAD	FC	PAS	PAD	FC	PAS	PAD	FC
1	150	90	90	155	85	80	150	90	85	150	90	85	160	90	85
2	160	80	60	160	90	60	160	90	70	160	85	70	160	85	70
3	150	90	75	150	90	80	155	85	75	150	80	75	150	90	75
4	180	95	80	180	90	75	175	85	80	180	90	80	180	95	75
5	190	100	86	175	90	90	170	90	85	170	90	80	170	85	80
6	180	100	76	160	90	80	160	75	80	170	60	85	170	70	80
7	160	70	85	160	70	85	160	80	80	165	80	80	165	90	80
8	170	90	80	165	90	85	160	90	80	150	80	80	160	80	80
9	170	100	85	180	90	80	190	100	110	180	95	100	180	90	100
10	140	90	90	130	80	90	135	80	90	130	70	85	130	80	85
11	160	90	95	160	95	90	155	90	85	160	80	80	160	90	85
12	185	95	60	180	95	55	175	70	60	170	80	60	170	90	60

Simbología: PAS = Presión arterial sistólica en mmHg.  
PAD = Presión arterial diastólica en mmHg.  
FC = Frecuencia cardiaca en latidos por minuto.

Fuente : Protocolo de recolección de datos bloqueo femoral tres en uno. Hospital México, San José Costa Rica. 1998.  
Dr. Walter E. Rojas Rivera.

**Cuadro No. 4**  
**Registro de percepción de dolor y**  
**Anestesia suplementaria**

	Prebloqueo		10 minutos		Incisión		Óseo		Recuperación		
	Dolo	A.S	Dolo	A.S	Dolor	A.S	Dolor	A.S	Dolor	A.S	
1	2		0		0		0		0		Diclofenaco 1 mg/kg/IM
2	3		0		0		0		0		Diclofenaco 1 mg/kg/IM
3	2		1	Fentanil 50 mg	0		0		0		Diclofenaco 1 mg/kg/IM
4	3		0		0		0		0		Diclofenaco 1 mg/kg/IM
5	2		0		0		0		0		Diclofenaco 1 mg/kg/IM
6	2		0		0		0		0		Diclofenaco 1 mg/kg/IM
7	2		1	Fentanil 50 mg	0		0		0		Diclofenaco 1 mg/kg/IM
8	2		0		0		0		0		Diclofenaco 1 mg/kg/IM
9	3		3	Ketamina 100 mg	1	Ketamina 50 mg	1	Ketamina 40 mg	1		Diclofenaco 1 mg/kg/IM
10	3		0		0		0		0		Diclofenaco 1 mg/kg/IM
11	2		0		0		0		0		Diclofenaco 1 mg/kg/IM
12	3		1	Fentanil 50 mg DHBP 2.5 mg	0		0		0		Diclofenaco 1 mg/kg/IM

Simbología: A.S = Anestesia Suplementaria      DHBP= Dehidrobenzoperidol  
Escala del dolor: 0 = No dolor. 1 = Dolor leve. 2 = Dolor Moderado. 3 = Dolor severo.  
Fuente: Protocolo de recolección de datos bloqueo femoral tres en uno.  
Hospital México, San José Costa Rica. 1998.  
Dr. Walter E. Rojas Rivera.

informado algunos casos de parálisis motora prolongada con el uso de bupivacaína<sup>9</sup>, sin embargo, aún cuando se sobrepase en un 50 % la dosis máxima recomendada por el fabricante, no se alcanzaron valores pico en el nivel plasmático, según el estudio de Misra y colaboradores<sup>11</sup>. Varias investigaciones sugieren que el volumen por emplear está entre los 20 y 40 centímetros cúbicos<sup>2,5,10,14,15</sup>, dado que dentro de este rango no varía la extensión del bloqueo, y los cambios en la concentración del anestésico no tienen mayor relevancia en el resultado final del bloqueo<sup>10,15,16</sup>. También es recomendable el uso de bicarbonato de sodio para alcalinizar la solución y lograr un tiempo de latencia menor<sup>2</sup>.

Se postulan otras variantes de la técnica del bloqueo femoral tres en uno, como lo es el bloqueo continuo con catéter, asociado con una bomba para P.C.A. (Analgesia Controlada por el Paciente), que ofrece un periodo mayor de analgesia, con la ventaja de ser regulada por el mismo individuo y facilitar la realización de técnicas quirúrgicas más prolongadas<sup>5,16</sup>.

Desde el punto de vista de costos, este bloqueo es una opción para aquellos pacientes en los cuales se posponía el acto quirúrgico por su labilidad metabólica o hemodinámica, disminuyendo la estancia hospitalaria y las complicaciones por encamamiento prolongado. Además, hay una disminución de los requerimientos farmacológicos para la analgesia postoperatoria.

Por otra parte, se perfila como un complemento para aquellos pacientes que han recibido otro tipo de anestesia, ya sea neuroaxial o general, en los que se desea una analgesia postquirúrgica prolongada, o bien disminuir los requerimientos transanestésicos en la anestesia general.

La combinación de anestésicos utilizada permite un bloqueo de instauración rápida por efecto de la lidocaína y un efecto prolongado logrado por la bupivacaína, que según varios estudios posibilita una analgesia postquirúrgica de entre 24 y 48 horas<sup>4,6,7,10</sup>, sin necesidad de analgesia suplementaria, o con requerimientos mínimos. Si bien estas son las drogas anestésicas disponibles en nuestro medio, se determina que para el bloqueo femoral tres en uno, el anestésico local que ofrece mejores resultados es la mepivacaína<sup>2</sup>.

Con la concentración y dosis utilizadas, no se presentaron complicaciones metabólicas o neurológicas<sup>7</sup>, aunque se han

## Conclusiones

Los resultados obtenidos con la utilización de este bloqueo, en concordancia con múltiples estudios sobre el tema, respaldan la eficacia del bloqueo femoral tres en uno para la cirugía de cadera. Esta técnica por su fácil aplicación, alto porcentaje de efectividad y la gran estabilidad hemodinámica que exhibe, se postula como el bloqueo de elección en los pacientes ASA III y ASA IV con fractura transtrocanterica de cadera, en los que por su condición, la homeostasis se encuentra en un frágil equilibrio, que puede ser alterado por las técnicas de bloqueo del neuroeje, las cuales implican cambios hemodinámicos importantes que aún con una adecuada hidratación no son del todo prevenibles, o bien se puede llevar al paciente a una sobrecarga de volumen con todas las implicaciones que esto conlleva.

Por otra parte la excelente analgesia postoperatoria que se obtiene, que se prolonga 48 horas, lo convierten en un

bloqueo ideal para estos pacientes y por otra parte se perfila como un complemento para aquellos pacientes que han recibido otro tipo de anestesia, ya sea regional o general, en los que se desea una analgesia posquirúrgica prolongada o bien para disminuir los requerimientos transanestésicos en la anestesia general.

## Abstract

Twelve three in one femoral blocks were done for osteosynthesis with pin plate in transtrochanteric hip fracture in patients ASA III and ASA IV. It was used bupivacain 0,25% and lidocain 2% to a 40 ml volume. Observed hemodynamic stability was excellent, thus analgesic during the procedure and recover. Supplementary analgesic was minimal and the fail rate was less than 9%.

Great hemodynamic stability, the simplicity of the procedure and the high effectiveness rate, made of the three in one femoral block an excellent choice for patients ASA III and ASA IV with transtrochanteric hip fracture that will need surgery.

## Key words

Three in one femoral block. Femoral nerve block. Obturator nerve block. Lateral femorocutaneous nerve block.

## Referencias

- Bonicalzi, V. Gallino, M. Comparison of two regional anesthetic techniques for knee arthroscopy. *Arthroscopy*. 1995. Apr; 11(2): 207-12.
- Capogna, G. et al. Alkalinization of local anesthetics. Wich block, wich local anesthetic ?. *Reg-Anesth*. 1995. Sep-Oct; 20(5): 369-72.
- Coad, NR. Post-operative analgesia following femoral neck surgery a comparison between 3 - in - 1 femoral nerve block and lateral cutaneous nerve block. *Eur-J-Anaesthesiol*. 1991 Jul; 8 (4): 287-90.
- Edkin, BS. Et al. Femoral nerve block as an alternative to parenteral narcotics for pain control after anterior cruciate ligament reconstruction. *Arthroscopy*. 1995. Aug; 11 (4): 404-9.
- Edwards, ND. Wright, EM. Continuous low dose 3 - in - 1 nerve blockade for postoperative pain relief after total knee replacement. *Anesth-Analg*. 1992. Aug; 75 (2): 265-7.
- Haddad, FS. Williams, RI. Femoral nerve block in extracapsular femoral neck fractures. *J-Bone-Joint-Surg*. 1995. Nov; 77(6):922-3.
- Hood, G. et al. Postoperative analgesia after triple nerve block for fractured neck of femur. *Anaesthesia*. 1991. Feb; 46 (2): 138-40.
- Lang, SA. Et al. The femoral 3 - in - 1 block revisited. *J-Clin-Anesth*. 1993. Jul-Aug; 5(4): 292-6.
- Lynch, J. Prolonged motor weakness after femoral nerve block with bupivacaine 0.5 %. *Anaesthesia*. 1990. May; 45 (5): 421.
- Miller, Ronald. *Anestesia*. 1993. Ediciones Doyma. México. pp: 1289 - 1292.
- Misra, U. et al. Plasma concentrations of bupivacaine following combined sciatic and femoral 3 in 1 nerve blocks in open knee surgery. *Br-J-Anaesth*. 1991 Mar; 66 (3): 310 - 3.
- Netter, F. *Interactive Atlas of Human Anatomy*. Ciba Geigy Medical Education and Publications. USA. 1995.
- Ritter, JW. Femoral nerve "sheath" for inguinal paravascular lumbar plexus block is not found in human cadavers. *J-Clin-Anesth*. 1995. Sep; 7 (6): 470-3.
- Scott, D. Bruce. et al. Técnicas de anestesia regional. 1989. Editorial Médica Panamericana. España. pp: 122 - 127.
- Seeberguer, MD. Urwyler, A. Paravascular lumbar plexus block: block extension after femoral nerve stimulation and injection of 20 vs. 40 ml mepivacaine 10 mg/ml. *Acta-Anaesthesiol-Scand*. 1995. Aug; 39 (6): 763-73.
- Tetzlaff, JE. et al. Effectiveness of bupivacaine administered via femoral nerve catheter for pain control after anterior cruciate ligament repair. *J-Clin-Anesth*. 1997. Nov; 9 (7): 542-5.
- Williams, Peter. et al. *Gray's Anatomy*. 1989. Churchill Livingstone. 37ª ed. United Kingdom. pp: 635 - 640, 1140 - 1144, 1152 - 1154.