

Reconstrucción mamaria con colgajo recto abdominal: reporte de primeros 15 casos

Gustavo Chavarría-León¹

Resúmen: Las opciones terapéuticas y reconstructivas disponibles hoy en día para las mujeres con cáncer mamario son numerosas. De los métodos disponibles para la reconstrucción mamaria autóloga el colgajo recto abdominal ha sido el más popular. Es un colgajo que incluye la piel, el tejido graso y el músculo recto abdominal, este conjunto es llevado con su irrigación de la arteria epigástrica superior hasta el defecto de la mastectomía, en el tórax. El colgajo recto abdominal (TRAM) ha sido calificado por algunos líderes en el campo de la Cirugía Plástica como el procedimiento más ingenioso realizado en esta especialidad. Entre abril de 1999 y diciembre 2000 realizamos 15 reconstrucciones mamarias utilizando el TRAM. La reconstrucción fue unilateral en catorce casos y bilateral en un caso. En trece pacientes se utilizó un pedículo contralateral y en dos el pedículo fue ipsilateral. Como complicaciones tuvimos dos hernias abdominales, una necrosis grasa parcial y un hematoma, todas fueron resueltas satisfactoriamente. La reconstrucción inmediata ofrece ventajas sobre la reconstrucción retardada. En nuestro país podemos realizar tanto la reconstrucción retardada como inmediata y en los equipos de trabajo (oncólogos, cirujanos generales, cirujanos plásticos, psiquiatras, etc) se debe fomentar la reconstrucción inmediata.

Recibido: 08 de noviembre, 2002

Aceptado para publicación: 22 de enero, 2002

Los primeros intentos de reconstrucción mamaria utilizaban tejido de la mama opuesta y del abdomen llevados como tubos pediculados¹. En 1963 Cronin y Gerow² introdujeron las prótesis de silicón, las que llegaron a ser la forma más común de reconstrucción durante los años sesentas y setentas. Posteriormente se han descrito las reconstrucciones con tejido autólogo en forma de colgajos pediculados de músculo dorsal ancho³ y de recto abdominal⁴ y en los últimos años la microcirugía nos ha aportado nuevos colgajos de recto abdominal⁵, del glúteo superior⁶ e inferior⁷, el colgajo de Reubens⁸ y otros. La reconstrucción con el tejido propio de la paciente ha permitido la creación de una mama suave, con una ptosis que simula a la natural. La reconstrucción autóloga evita las complicaciones que existen con los implantes y expansores, así como sus costos.

De los métodos disponibles de reconstrucción autóloga, el colgajo de músculo recto abdominal o "TRAM", tomado de las siglas en inglés "Transverse rectus abdominis muscle" ha

sido el más popular y aplicable en la mayoría de los pacientes. Este colgajo fue descrito por Carl Hartrampf en 1982⁴ y ha sido considerado por algunos como el procedimiento más ingenioso realizado en Cirugía Plástica. El colgajo incluye la piel, el tejido graso subyacente y el músculo recto abdominal, con su irrigación de la arteria epigástrica superior, este conjunto es llevado hacia el defecto de la mastectomía. El tejido que se utiliza para la reconstrucción es el mismo que se descartaría en una abdominoplastia, por lo que la paciente además mejora su contorno corporal.

Esta cirugía se pregona hoy en día como la mejor manera para reconstruir el tejido mamario perdido, por supuesto, en pacientes previamente escogidas para tal procedimiento. Dicha cirugía ha sido realizada en 15 pacientes mastectomizadas por cáncer mamario en el Hospital México y en el Centro Nacional de Rehabilitación, hemos obtenido un alto grado de satisfacción de las pacientes, buenos resultados estéticos y un grado bajo de complicaciones. Es nuestro interés fomentar en los cirujanos generales y oncólogos la realización del procedimiento en forma inmediata.

Pacientes y métodos

De abril de 1999 a Diciembre del 2000, se realizaron 15 reconstrucciones mamarias con un colgajo de recto abdominal en pacientes con un rango de edad osciló de los 37 a los 60 años.

Abreviaturas: TRAM, de las siglas en inglés Transversus Rectus Abdominis Muscle.

¹ Servicio de Cirugía Reconstructiva, Hospital México

Correspondencia: Gustavo Chavarría León. Apartado 247-1017 San José, e-mail: surgery@sol.racsa.co.cr

La técnica se utiliza en pacientes previamente seleccionadas. Con la paciente de pie se dibuja en el abdomen el diagrama del colgajo y se marca en el tórax el futuro surco inframamario. Se reservaron 2 unidades de sangre para su uso eventual.

Los exámenes preoperatorios incluyen hemograma completo, tiempo de coagulación, grupo y Rh, además de valoración preoperatoria por Medicina Interna. En el quirófano se coloca una vía intravenosa de buen calibre y una sonda Foley.

Técnica quirúrgica:

Se levanta el músculo recto abdominal, sacándolo de su vaina, para dividirlo a nivel de la línea arcuata. Junto con el músculo se incluye la piel y el tejido graso ipsilateral y aproximadamente 20% de tejido más allá de la línea media. Es importante preservar los vasos perforantes periumbilicales y las ramas de la arteria epigástrica, que dan la irrigación al colgajo. La arteria y la vena epigástrica inferior se ligan en su origen de los vasos iliacos. Se levanta la pared abdominal y se pasa el colgajo de recto abdominal hacia el defecto de la mastectomía que se ha recreado previamente. El colgajo se fija con suturas de vicryl 4-0 y nylon 5-0. El defecto de la fascia abdominal se cierra con nylon 0 y en el caso donde se tomaron ambos rectos abdominales, el cierre se hace utilizando una malla de Marlex. Se colocan drenajes de succión cerrados debajo del colgajo y en el sitio donador en abdomen.

Resultados

Desde Abril de 1999 hasta Diciembre del 2000 realizamos quince reconstrucciones mamarias utilizando el colgajo de recto abdominal (TRAM). Trece representaban estadio II y 2 estadio III. A todas las pacientes se les había realizado una mastectomía radical modificada. Nueve pacientes recibieron quimioterapia y diez radioterapia. La reconstrucción fue unilateral en catorce pacientes y bilateral en un caso. En trece pacientes se utilizó un pedículo contralateral y en dos el pedículo fue ipsilateral. El tiempo transcurrido de la mastectomía a la reconstrucción tuvo un rango de uno a cinco años y dos reconstrucciones se realizaron de manera inmediata. La reconstrucción del pezón se realizó en promedio de tres a cinco meses.

Como complicaciones tuvimos dos hernias abdominales, una necrosis grasa parcial y un hematoma, todas resueltas satisfactoriamente.

Discusión

La mama femenina es un símbolo potente de sexualidad, maternidad y feminidad. Por muchos años después de una mastectomía, una mujer puede experimentar distress psicológico y sentir que su vida diaria se ha alterado.

Las opciones reconstructivas y terapéuticas disponibles hoy en día para las mujeres con cáncer mamario son numerosas. Entre éstas se encuentran los implantes, la expansión tisular, el uso de colgajos más implantes y la utilización de tejido autólogo. Las expectativas reales de reconstrucción deben

discutirse con cada paciente antes de la cirugía. Se ha comentado mucho acerca del mejor momento para realizar la reconstrucción, sin embargo, las ventajas de la reconstrucción inmediata han sido bien documentadas^{9,10}. Desde su introducción por Hartrampf, el colgajo de recto abdominal⁴, ha probado ser un método superior de reconstrucción mamaria en comparación a otras técnicas. Este versátil colgajo proporciona una gran cantidad de tejido autólogo, da una ptosis, textura y simetría reales (Figs. 1 y 2). Además ofrece la ventaja de mejorar el contorno corporal al cerrar el sitio donador como una lipectomía. La utilización de esta técnica ha evolucionado en los últimos años de un proceso experimental a el procedimiento de elección para reconstrucción mamaria en muchos centros reconocidos.

El colgajo TRAM ha sido calificado por algunos líderes en el campo de la Cirugía Plástica como el procedimiento más ingenioso realizado en este campo. Desde su descripción inicial del colgajo basado en un pedículo, ha habido muchas modificaciones y refinamientos de la técnica, incluyendo el uso del colgajo con dos pedículos y la incorporación de técnicas microquirúrgicas (Colgajo TRAM libre)¹¹.

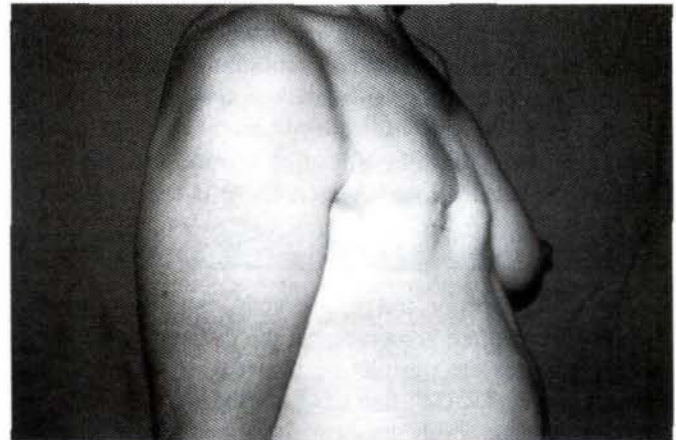


Figura 1: Preoperatorio de reconstrucción mamaria.

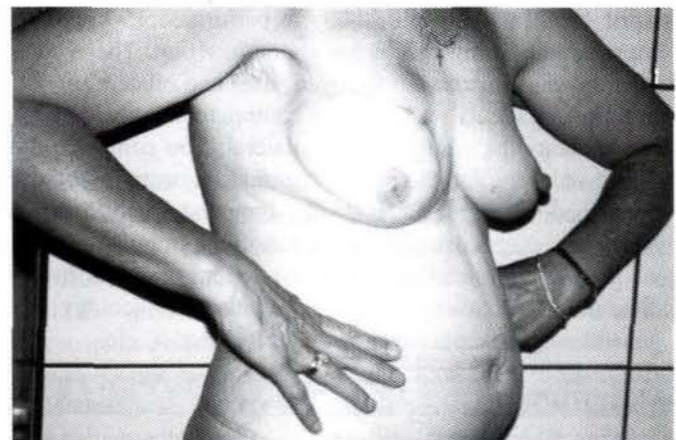

Figura 1: Postoperatorio de reconstrucción mamaria con colgajo TRAM

El colgajo TRAM es una gran operación que debe realizarse en pacientes previamente seleccionados por un equipo entrenado. Se han descrito como factores de riesgo ⁹, la obesidad, el fumado, el estado emocional, la cicatrices abdominales previas, la actitud de la paciente hacia la reconstrucción y enfermedad sistémica. El colgajo incluye piel, tejido graso y músculo como pedículo, los cuales son llevados al área de la mastectomía. La irrigación está dada por el sistema epigástrico el cual da ramas perforantes que atraviesan la fascia del recto abdominal y llega a nutrir todo el colgajo. En las pacientes reconstruidas encontramos que tienen poca información sobre la posibilidad de reconstrucción después de su mastectomía y un alto grado de satisfacción después de la reconstrucción; lo mismo que una mejoría notable en sus relaciones interpersonales y sentimentales, así como una mejoría en su actividad sexual. La meta en el tratamiento del cáncer ha cambiado del énfasis tradicional de la terapia ablativa a una terapia dirigida a restaurar la paciente por entero, proporcionando la máxima calidad de vida mientras se controla la malignidad. Los resultados con la reconstrucción retardada son buenos, como lo hemos observado con nuestras pacientes, pero la reconstrucción inmediata ofrece algunas ventajas. Con la reconstrucción inmediata el resultado estético es mejor y más natural, se evita el costo de implantes y sus complicaciones. Además se ha demostrado que los costos a largo término son menores con la reconstrucción inmediata en comparación con la retardada. Demostramos aquí que la reconstrucción mamaria retardada con colgajo TRAM es una realidad en Costa Rica y se debe fomentar la idea en los cirujanos generales y oncólogos, ya que la reconstrucción inmediata es una excelente opción en la mayoría de las pacientes.

Abstract

Today, the therapeutic and reconstructive options for mastectomized women are numerous. Of the different methods for autologous breast reconstruction, the transversus rectus abdominis muscle "TRAM" flap has been the most popular. The flap includes skin, subcutaneous tissue and the rectus abdominis muscle. This flap irrigated by the superior epigastric artery is taken to the mastectomy defect in the thorax.. From April 1999 to December 2000 we performed 15 breast reconstructions using the rectus abdominis flap. The reconstruction was unilateral in fourteen cases and bilateral in one. In thirteen patients we utilized a contralateral pedicle and in two patients the pedicle was ipsilateral. The complications were two abdominal hernial, one partial fat necrosis and one hematoma, all of them resolved . Immediate reconstruction offers advantages over delayed reconstruction. In our country we performed immediate and delayed reconstruction. Immediate reconstruction by comprehensive teams of oncology and general surgeons, plastic surgeons, psychiatrics, etc.

Referencias

1. Alexander JE and Block LI: Breast reconstruction following radical mastectomy. *Plast Reconstr Surg* 1967; 40:175.

2. Cronin T.,and Gerow,F. Augmentation mammoplasty: a new natural feel prosthesis . In Braodbent,T.R .Transactions of the third international Congress of Plastic Surgery. Amsterdam, Excerpta Medica Foundation,1964.
3. Schneider WJ,Hill HL and Brown RG: The latissimus dorsi myocutaneous flap for breast reconstruction. *BR J Plast Surg* 1977; 30:277.
4. Hartrampf C, Sheflan M and Black PW: Breast reconstruction with a transverse abdominal island flap. *Plast Reconstr Surg* 1982; 69:216.
5. Hartrampf C, Bennett GK: Autogenous tissue reconstruction in the mastectomy patient: A critical review of 300 patients. *Ann Surg* 1987; 205: 508.
6. Shaw WW: Breast reconstruction by superior gluteal microvascular free flaps without silicone implants. *Plast Reconstr Surg* 1983;72:490.
7. Paletta CE, Bostwick J III, Nahai F: The inferior gluteal free flap in breast reconstruction. *Plast Reconstr Surg* 1989; 84:875.
8. Hartrampf CR, Noel RT, Drazan L,et al. Ruben's fat pad for breast reconstruction: A peri-iliac soft-tissue reconstruction. *Plast Reconstr Surg* 1994; 93:402.
9. Giorgiade G, Giorgiade N, Mc Carthy KS Jr,et al: Rationale for immediate reconstruction of the breast following modified radical mastectomy. *Ann Plast Surg* 1982; 8:20-28.
10. Elkowitz A, Colen S, Slavin S,et al: Various methods of breast reconstruction after mastectomy: An economic comparison. *Plast Reconstr Surg* 1993; 92:77-83.
11. Grotting JC, Urist MM, Maddox WA: Conventional tram versus free microsurgical tram flap for immediate breast reconstruction. *Plast Reconstr Surg* 1989; 83:828-841.
12. Shestak K.C. Breast reconstruction with a pedicled tram flap. *Clin Plast Surg* 1998; 25: 167.