

REPORTE DE CASOS

SOBREVIDA MAYOR DE SEIS AÑOS DE HIPERNEFROMA CON TROMBO TUMORAL A LA VENA CAVA Y A LA AURÍCULA DERECHA

DR. CLAUDIO ORLICH CASTELÁN*

RESUMEN

Se reporta un caso de un hipernefroma en un hombre de 73 años de edad, con invasión de la vena cava por trombo tumoral hasta la aurícula derecha, ascitis, circulación venosa colateral, varicocele bilateral y edema bipodálico, en el que se decidió no operarlo y sobrevivió seis años y medio.

Palabras clave: Hipernefroma. Trombosis tumoral

SUMARY

We herein report a case of a large renal tumor in a 73 years old man, with a tumoral thrombi into the vena cava up to the right atrium, ascitis, collateral superficial vein circulation, bilateral varicocele and edema of lower extremities, who was observed with no surgical treatment and had a survival of six and a half years.

Key words: Hypernephroma. Tumoral thrombi to.

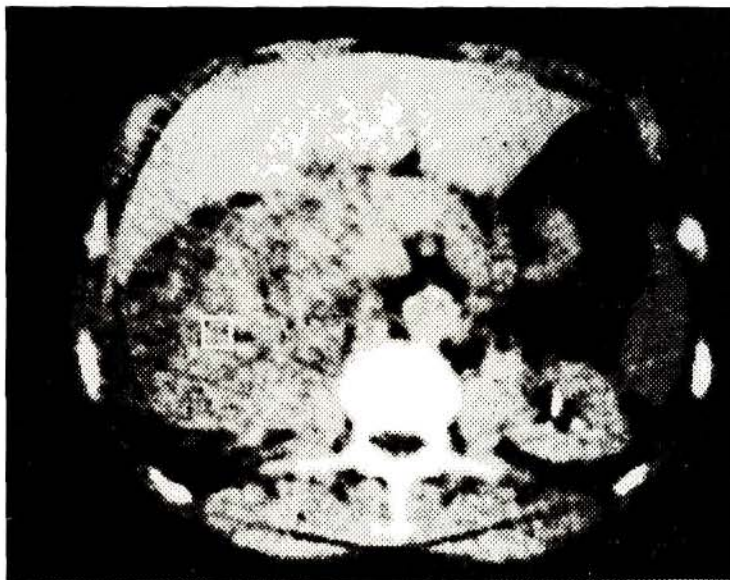
REPORTE DEL CASO

Un hombre de 73 años de edad, expediente 646587 fue visto en la Consulta Externa de Urología del Hospital San Juan de Dios con historia de aumento progresivo del tamaño de ambos testículos y discreto edema de ambos miembros inferiores. Al examen físico se encontró una masa palpable en el flanco derecho, circulación colateral en el abdomen y un varicocele bilateral. Un pielograma venoso mostró deformidad del sistema colector del riñón derecho y el ultrasonido reportó un riñón derecho completamente sustituido por una tumoración sólida con invasión de la vena renal y de la vena cava inferior hasta la aurícula derecha y con un riñón izquierdo normal. El TAC demostró una masa gigantesca de 20 por 15 cm invadiendo el músculo

lo psoas y la vena cava (Foto 1). Una cavografía mostró obstrucción de la vena cava. El sedimento de orina fue reportado como normal y tres citologías de orina demostraron características inflamatorias. El gama óseo no demostró metástasis y un gama de escroto evidenció varicocele bilateral. Las pruebas de función hepática se reportaron normales.

Se consideró como única opción quirúrgica la de circulación extracorpórea con extracción del trombo tumoral de la aurícula derecha y de la vena cava, pero se decidió más bien no operar por la edad del paciente y los riesgos propios de ella. Para nuestra sorpresa el paciente fue seguido periódicamente en visitas de control hasta completar seis años y medio de sobrevida.

* Servicio de Urología. Hospital San Juan de Dios



Gran masa tumoral que compromete todo el riñón derecho e invade la vena cava hasta la aurícula derecha.

DISCUSIÓN

Se ha reportado que el hipernefroma tiene un comportamiento inmunológico especial con desaparición de metástasis pulmonares y detención del crecimiento tumoral por largos períodos y aparición de metástasis a distancia o de otro tumor renal contralateral muchos años después de la extirpación completa del tumor.

Cada año se diagnostican 25.000 hipernefomas en los Estados Unidos y mueren 10.600 personas a causa de este tumor. Se reporta que el 30% de ellos tienen enfermedad metastásica al momento de hacer el diagnóstico y tienen un pronóstico muy malo, con una sobrevida muy corta. El 30% de las piezas quirúrgicas tienen invasión venosa o trombos tumorales en las venas intrarrenales y la extensión del trombo tumoral hacia adentro de la vena renal y de la vena cava se ha reportado en 21 al 25% y 4 al 10% respectivamente. (1)

Antes de los años sesenta se creía que estos casos con trombos tumorales tenían un pésimo pronóstico, pero hoy día se reporta una sobrevida de 50% a 5 años después de hacer la nefrectomía y la extracción del trombo.

El tratamiento quirúrgico de estos pacientes tiene como objetivos la extirpación completa del tumor y extraer el trombo tumoral sin que haya embolización distal.

Según la extensión del trombo tumoral dentro de la vena cava se clasifica este en estadio 1 cuando es perirrenal, estadio 2 es infra-hepático, estadio 3 cuando es intrahepático y estadio 4 cuando es suprahepático.

El tratamiento quirúrgico del trombo que se extiende solamente dentro de la vena renal o dentro de la vena cava por debajo de las venas hepáticas es relativamente fácil, ya que se puede controlar la vena cava proximal y distal. Pero en

el estadio 3 se hace más difícil el control distal para prevenir la embolización tumoral. La oclusión de la vena cava suprahepática está limitada por una disminución del retorno venoso al corazón con el resultado de dar hipotensión, congestión venosa del hígado y sangrado retrógrado desde las venas hepáticas. Cuando hay un estadio 4 con un trombo que se extiende hasta el interior de la aurícula derecha se hace necesario el uso del bypass cardiopulmonar con hipotermia y paro cardíaco. (1)

En la evaluación preoperatoria de estos pacientes es importante realizar una arteriografía renal no sólo para ver la anatomía de la arteria renal sino para determinar el grado de vascularización del trombo. Para ver el nivel del trombo tumoral se usa la venocavografía o la resonancia magnética. (2)

Aquí reportamos el caso de este paciente que no se operó y que curiosamente sobrevivió seis y medio años con un enorme tumor con trombo tumoral a la vena cava hasta la aurícula derecha, lo que pone en evidencia una tolerancia inmunológica ya conocida y reportada en el hipernefroma.

BIBLIOGRAFÍA

1. Burt, Michael. Inferior vena cava involvement by renal cell carcinoma. Use of venovenous bypass as adjunct during resection. *Urologic Clinics of North America* 1991; 18:437-444.
2. Klein E, Kaye and Novick A. Management of renal cell carcinoma with vena cava thrombi via cardiopulmonary bypass and deep hypothermic circulatory arrest. *Urologic Clinics of North America* 1991; 18:445-447