

## HISTOPATOLOGIA DEL TUMOR DE WILMS EN NIÑOS COSTARRICENSES

**Dr. Gilberto Vargas Solano \* Dr. José Barrantes Z. \*\*  
Dra. Ivett García \*\*\* Dr. Francisco Lobo \*\*\*\***

### RESUMEN

En el período comprendido entre 1971 y 1985, se encontraron 51 pacientes con diagnóstico de tumor de Wilms. Al revisarlos, un caso correspondía a nefroma quístico benigno y fue excluido. De los 50 restantes, 29 se localizaron en el riñón derecho, 20 en el izquierdo y uno fue bilateral. Usualmente fueron tumores grandes, con un diámetro promedio de 15 a 20 cm. La evaluación de la extensión del tumor, demostró que usualmente se extiende a la pelvis renal, lo mismo que a los vasos renales. La cápsula del tumor se rompió en el transoperatorio en 7 oportunidades. Solamente se resecaron ganglios linfáticos en 16 pacientes y dos tenían metástasis. Hubo cuatro con blastoma nodular renal, uno de los cuales fue catalogado como nefroblastomatosis. Esta lesión se considera preneoplásica. En cinco hubo malformaciones asociadas.

Cuarenta y cuatro presentaron la histología típica del tumor de Wilms. Nueve tenían histología desfavorable, cinco con anaplasia y 4 con tumor rabdoide maligno, tres no se pudieron clasificar. No se encontraron casos de sarcoma de células claras. Se calculó una incidencia de 0.55 por cien mil habitantes por año, que es similar a la de otros países.

### SUMMARY

From 1971 to 1985, there were 51 patients with Wilm's tumor at the Hospital Nacional de Niños. The analyses showed that one case corresponded to a benign cystic nephroma and was excluded. Twenty nine, out of 50, were right, 20 were left and one was bilateral. The tumor mass was usually large, with an average diameter between 15 and 20 cm. One corresponded to a benign cystic nephroma. The evaluation of tumor extension showed that the tumor usually extended up to the renal pelvis, and to the renal vessels in 4%. The capsule of the tumor was torn during the surgical procedure in 7 patients. There were metastasis in two out of sixteen patients in which the lymph nodules were resected. There were 4 with renal nodular blastema, one of which corresponded to nephroblastomatosis. This lesion is considered preneoplastic. In 5 there were associated malformations.

Forty four revealed the usual histology of Wilm's tumor, nine showed an unfavorable histology: five with anaplasia and 4 with malignant rhabdoid tumor, and three were not classifiable. There were no cases of clear cell sarcoma. An incidence of 0.55 cases per 100.000 inhabitants per year was calculated similar to those of other countries.

\* Asistente del Servicio de Patología, Profesor Asociado, Facultad de Medicina, Universidad de Costa Rica  
\*\* Asistente del Servicio de Oncología

\*\*\* Asistente del Servicio de Oncología  
\*\*\*\* Jefe del Servicio de Oncología Hospital Nacional de Niños Dr. Carlos Sáenz Herrera



## INTRODUCCION

Los tumores renales en los niños son relativamente poco frecuentes, sin embargo constituyen un reto para el patólogo ya que existen todavía muchas interrogantes en cuanto a su clasificación, nomenclatura, histogénesis y el significado pronóstico de su histopatología (2).

El tumor de Wilms es el tumor renal más frecuente en la edad pediátrica y es uno de los principales diagnósticos a considerar en un niño con una masa abdominal, después de los linfomas y los neuroblastomas (20, 21). En Costa Rica se han presentado alrededor de 3 casos nuevos por año (21).

El tratamiento y el pronóstico de este tumor se ha modificado en los últimos 30 años (7). En nuestro medio, en los años anteriores a 1964 la sobrevivencia a 10 años era del 10%, en la actualidad el 73% de un grupo de 48 pacientes se encuentran vivos a los 84 meses (22,23).

El tumor de Wilms representa un problema complejo para los histopatólogos, al tratar de correlacionar su estructura con su historia natural, ya que se trata de una neoplasia embrionaria, mixta, constituida por lo menos por tres componentes: blastema, epitelio y estroma. Mediante estudios cooperativos, en los que se han acumulado gran cantidad de casos, ha sido posible establecer criterios de valor pronóstico, como por ejemplo la anaplasia y las variantes sarcomatosas: el tumor rabdoide maligno y el sarcoma de células claras, que se asocian a mal pronóstico (2,3,4,12,14,16,25,26).

En nuestro país Lobo y cols. (20-21) han llevado a cabo varios esquemas de tratamiento en pacientes con este tumor, sin embargo, en ninguno de ellos se han utilizado los nuevos criterios surgidos de los estudios cooperativos (2,3,4). El propósito del presente trabajo es el de hacer un estudio retrospectivo, desde el punto de vista histopatológico basados en 50 casos, con el objeto de estudiar sus variaciones, encontrar los criterios de valor pronóstico y compararlos con los de la literatura.

## MATERIAL Y METODOS

Se revisó el archivo del Departamento de Patología del Hospital Nacional de Niños Dr. Carlos Sáenz Herrera, desde 1971 hasta 1985, con el objeto de localizar los casos diagnosticados como tumor de Wilms. Una vez localizados, se hizo una revisión de la descripción macroscópica, anotando datos generales como dimensiones, peso, color, consistencia, presencia de necrosis hemorrágica, etc., los cuales se anotaron en una hoja de datos que incluyó 61 variables. Se enfatizó en la extensión del tumor, en especial en infiltración de la cápsula, de los vasos renales, presencia o ausencia de ganglios linfáticos, y extensión a la pelvis renal y a las características de la grasa perirrenal. Además, se consignó la presencia de blastema renal (5,6), de malformaciones renales asociadas y si existió tratamiento previo a la resección. El análisis histopatológico se consignó en una hoja de datos que incluyó 37 variables, en las que se evaluó el porcentaje de los componentes usuales como: blastema, epitelio y estroma; la presencia de anaplasia, definida de acuerdo con los criterios de Beckwith, (4) a saber: aumento de volumen de los núcleos de las células del blastema, epitelio o estroma, de por lo menos tres veces, comparados con los núcleos de las células adyacentes del mismo tipo (exceptuando las células del músculo estriado); hiper cromatismo obvio de los núcleos aumentados de volumen y mitosis multipolares; patrones histológicos especiales como el tumor rabdoide maligno (16) o el sarcoma de células claras (17), y tejidos asociados como epitelio epidermoide, cartilago, neuronas, etc.

Al final se efectuó una clasificación de la extensión del tumor y de sus características histológicas.

Datos clínicos han sido publicados con anterioridad (23) y solo se hará una breve mención de los más importantes.

## RESULTADOS

En los archivos del Departamento de Patología del Hospital Nacional de Niños Dr. Carlos Sáenz Herrera, en el período comprendido entre 1971 y 1985 se encontraron 51 casos diagnosticados como tumor de Wilms. La revisión de las des-



**CUADRO 1**  
**DISTRIBUCION DE LA EXTENSION DEL TUMOR DE WILMS**


Sítio	Infiltrado	Rota	No infiltrada	NE*	Total
Cápsula	9	7	30	5	50
Pelvis renal	29	-	12	10	50
Grasa perirrenal	5	-	39	7	50
Vasos	16**	-	23	12	50

\*\* Vena renal 11  
Arteria renal 4  
Venay arteria 1

\* No establecido

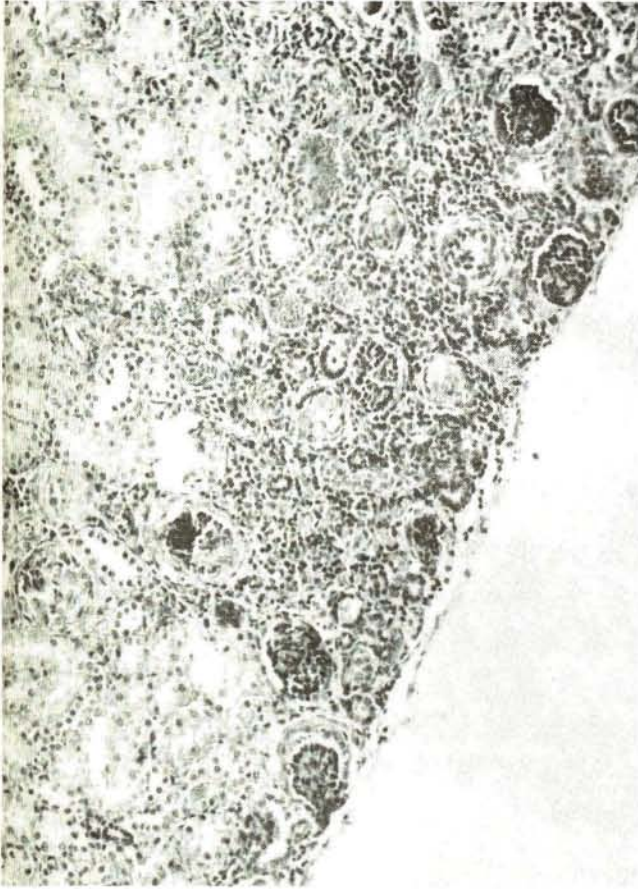cripciones macroscópicas demostró que estos tumores usualmente son de gran tamaño, con un diámetro mayor que en promedio estuvo en 18 cm. con una variabilidad de 8 a 27 cm y un peso promedio de 834 g.; deforman el aspecto externo del riñón, están delimitados por una cápsula de tejido fibroso blanquecino. La superficie de corte mostró que el parénquima tumoral usualmente es blanquecino, gruesamente lobulado, con frecuentes zonas de necrosis, hemorragia y degeneración quística (figura 1). Un caso estaba constituido por gran cantidad de quistes y muy escasas áreas sólidas por lo que fue catalogado como un nefroma quístico (11) considerado como una neoplasia benigna y por lo tanto se excluyó de esta revisión.

La evaluación de la extensión del tumor (cuadro 1) demostró que frecuentemente se extiende a la pelvis renal (70.7%), con infiltración de la grasa vecina; en once casos la vena renal (28.2%) y en 4 la arteria (10.3%) y en uno ambos vasos, estuvieron infiltrados por tumor, lo cual es un dato de valor pronóstico muy valioso. La cápsula del tumor (19.6%) y la grasa perirrenal que se resecó en el momento de la nefrectomía (11.4%) le siguieron en frecuencia; sin embargo la primera se rompió en el transoperatorio en 7 casos lo que condujo a una ubicación en un estadio de peor pronóstico. Únicamente en 16 se obtuvieron ganglios linfáticos, de los cuales dos mostraron metástasis. El análisis del parénquima renal no infiltrado por el tumor reveló que en cuatro había blastema renal metanéfrico, con-

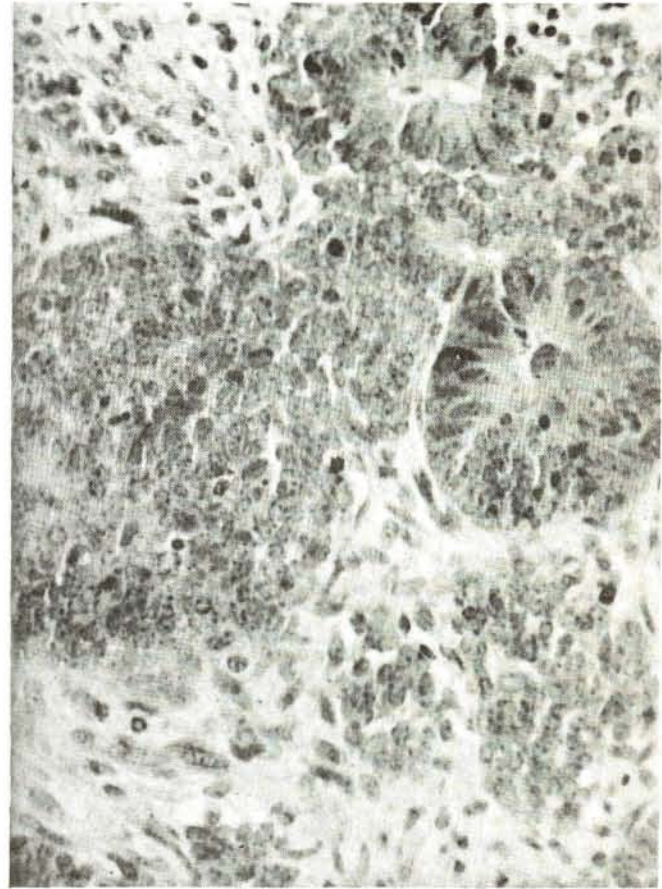


**FIGURA 1:** Aspecto macroscópico del tumor de Wilms. Tumoración de gran tamaño con zonas de necrosis y hemorragia, degeneración quística que destruye parcialmente el riñón.





**FIGURA 2:** Blastema nodular renal. Nótese a nivel de la corteza la presencia de grupos de células que la sustituyen parcialmente. (Hematoxilina y eosina 100x).



**FIGURA 3:** Aspecto del tumor de Wilms "clasico", constituido por masas nodulares compactas que corresponden al blastema; formaciones tubulares embrionarias que forman el componente epitelial y ambos rodeados por el estroma de células fusocelulares (Hematoxilina y eosina 100x).

siderado como una lesión preneoplásica (6) y constituido por nódulos, usualmente corticales, formados por células indiferenciadas, de núcleos basófilos y escaso citoplasma (figura 2). Uno de los casos fue bilateral y afectaba la mayor parte del parénquima renal por lo que se consideró como una nefroblastomatosis (18). Veintinueve se localizaron en el riñón derecho y 20 en el izquierdo, uno fue bilateral.

Cinco pacientes presentaron gigantismom hemihipertrofia, coartación de la aorta, hipospadias y criptorquidea, respectivamente.

La revisión histológica reveló que, de los 50 tumores treinta y siete correspondían al tumor

de Wilms clásico, o sea una neoplasia constituida por tres componentes: blastema, estroma y epitelio. Los elementos blastematosos estaban formados por grupos de células pequeñas, muy unidas entre sí, de núcleos ovalados, muy basófilos y de citoplasma escaso. Usualmente el blastema estaba dividido en nódulos por el estroma, constituido por tejido fibroso, aunque frecuentemente se encontró músculo liso y estriado. El epitelio estaba constituido por túbulos de aspecto embrionario, ocasionalmente con diferenciación glomeruloide. Estos tres componentes estaban presentes en cantidades variables, lo que producía el aspecto mixto típico del tumor de Wilms (figura 3). En la mayoría hubo predominio del estroma (cuadro 2). En algunos casos, se



**CUADRO 2**  
**DISTRIBUCION DE LOS CASOS DE TUMOR DE WILMS DE ACUERDO**  
**CON LOS HALLAZGOS HISTOLOGICOS**

		Número
<b>Tumor de Wilms clásico</b>		38
- Con predominio del blastema	25	
- Con predominio epitelial	7	
- Con predominio del estroma	6	
Con histología desfavorable		9
Con anaplasia	5	
Focal	3	
Difusa	2	
Tumor rabdoide maligno	4	
No clasificables		3
Nefroma quístico benigno		1
<b>TOTAL</b>		<b>51</b>

encontraron otros componentes histológicos, como calcificaciones, túbulos con mucina, epitelio epidermoide, cartilago, osteoide y tejido nervioso. (cuadro 3).

Hubo 9 casos con histología desfavorable: cinco con anaplasia, de los cuales tres fueron focales y una difusa (figura 4). En cuatro se encontró el patrón del tumor rabdoide maligno que fueron objeto de una publicación previa (25). No se encontró ningún caso de sarcoma de células claras.

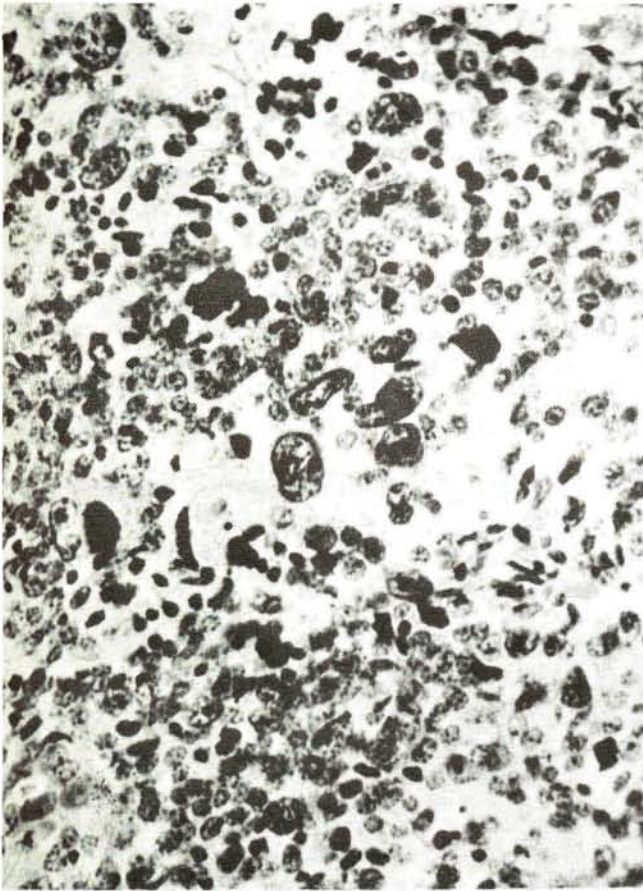
Once casos recibieron tratamiento previo (actinomicina D), en todos se encontraron extensas zonas de necrosis, que afectaban entre el 50 y el 90% del parénquima tumoral. En tres la necrosis fue tan extensa que no se pudieron clasificar.

En los últimos años el Hospital Nacional de Niños se ha constituido en el centro de tratamiento de los tumores malignos en niños, de tal

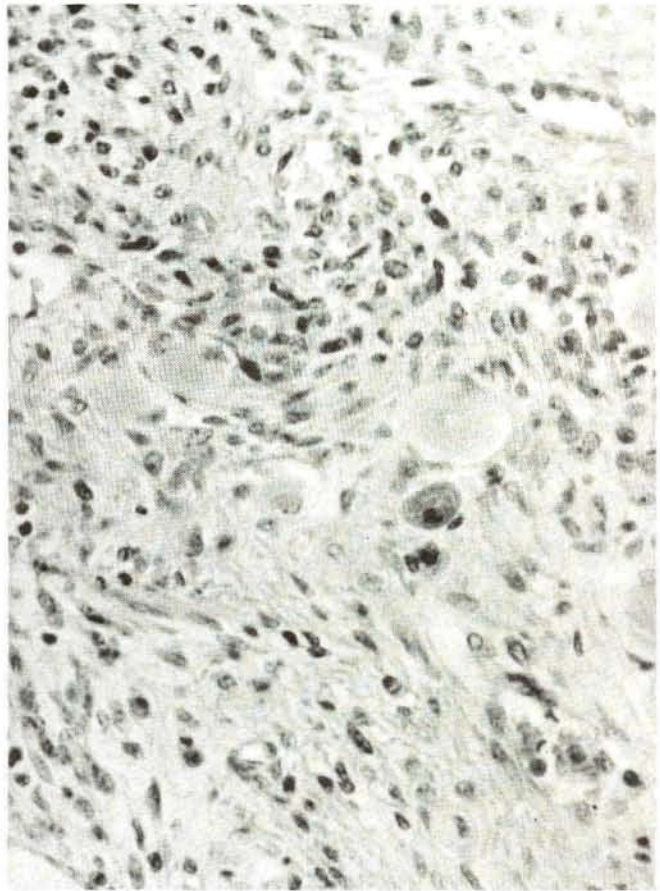
suerte que se puede asumir que el Departamento de Patología ha procesado la mayoría, si no todos, los tumores de Wilms de nuestro país. Tomando en cuenta esto, se calculó la incidencia por cien mil habitantes que fue de 0.55 por año.

#### DISCUSION

El tumor de Wilms es propio de la edad pediátrica, pocos casos se presentan más allá de los 14 años (5) y en nuestro medio el de más edad tuvo 13 años (23). Existe un pico a los 2 años y la gran mayoría se presenta antes de los 6 años. La asociación con aniridia esporádica, hemihipertrofia y otras malformaciones congénitas está bien documentada (5, 9, 23, 25). El síndrome de Beckwith Wiedemann (1) es otra de las asociaciones importantes. La presentación clínica más frecuente es la de una masa abdominal, con menos frecuencia hay hipertensión, dolor abdominal, y síntomas generales (23).



**FIGURA 4:** Fotografía de un área del blastema que muestra varias células anaplásticas, de mayor volumen e hiperchromatismo (hematoxilina y eosina 250x).



**FIGURA 5:** Otros componentes histológicos. Áreas del estroma, en el centro se aprecian dos neuronas.

**TABLA 3**  
**OTROS COMPONENTES HISTOLOGICOS**  
**DEL TUMOR DE WILMS**

	Número
Calcificación	5
Túbulos con mucina	3
Epitelio epidermoide	3
Cartilago	1
Osteoide	1
Tejido nervioso	1

**DISCUSION**

El tumor de Wilms es propio de la edad pediátrica, pocos casos se presentan más allá de los 14 años (5) y en nuestro medio el de más edad tuvo 13 años (23). Existe un pico a los 2 años y la gran mayoría se presenta antes de los 6 años. La asociación con aniridria esporádica, hemihipertrofia y otras malformaciones congénitas está bien documentada (5, 9, 23, 25). El síndrome de Beckwith Wiedemann (1) es otra de las asociaciones importantes. La presentación clínica más frecuente es la de una masa abdominal, con menos frecuencia hay hipertensión, dolor abdominal, y síntomas generales (23).



El análisis macroscópico de estos tumores es muy importante, ya que de su extensión depende el agrupamiento de los pacientes en estadios de valor pronóstico, a saber:

1. tumores localizados al riñón y resecaos totalmente,

2. el tumor se extiende más allá del riñón pero fue aparentemente resecao,

3. el tumor se extiende más allá del riñón, tumor macroscópico residual, y

4. metástasis hematológicas presentes (2). Para obtener esta clasificación es necesario un análisis cuidadoso de las cápsulas, de la extensión a la pelvis renal, presencia de infiltración de los vasos y metástasis a los ganglios regionales. En la presente serie hubo un grupo importante de casos en que estos datos estaban incompletos. Además, solamente en 16 se obtuvieron ganglios linfáticos regionales para estudio, dos de los cuales tenían metástasis. Es necesario recalcar la importancia del patólogo, no solamente por un estudio macroscópico, sino también desde el punto de vista histológico, seleccionando las muestras y examinándolas cuidadosamente al microscopio (9).

En el presente estudio se encontraron 4 casos (7.8%) de blastema nodular renal. Otras series han informado un 17% (6), lo que hace suponer una búsqueda de esta lesión más cuidadosa que la nuestra. Aunque la mayoría de estas lesiones desaparecen espontáneamente, algunos autores consideran que algunas de ellas eventualmente pueden progresar a tumor de Wilms (5,6). En este grupo de pacientes, un ejemplo lo constituye el que presentó nefroblastomatosis, ya que esta lesión se le descubrió en el período neonatal y posteriormente, a los 8 meses de edad, presentó un tumor de Wilms.

Desde el punto de vista histológico, el tumor de Wilms es una neoplasia compuesta por una mezcla de componentes histológicos, el predominio de uno de ellos no influye en el pronóstico. Beckwith (4), demostró que la anaplasia, presente en el 4% de los casos, afecta radicalmente el pronóstico. Así, el 92% de los pacientes sin anaplasia sobrevivieron, mientras que solo el 60% con anaplasia focal y el 20% con anaplasia difusa estaban vivos. En esta serie el 9% tuvo anaplasia, y su evolución ha sido peor que los pacientes con

histología favorable (23). Del mismo estudio colaborativo se definieron dos variables sarcomatosas: el tumor rabdoide maligno y el sarcoma de células claras, cuya evolución es peor que la del tumor de Wilms clásico (2). En este grupo de pacientes hubo 4 con tumor rabdoide maligno, de los cuales 3 han fallecido y uno está en recaída (25). No hubo casos de sarcoma de células claras.

En este tumor, es frecuente encontrar otro tipo de tejidos como: epitelio epidermoide, túbulos con mucina, cartilago, tejido nervioso (5); originados de estructuras propias del riñón, o bien, derivados del sistema cromafin (15,19).

Se considera que el tumor de Wilms tiene una incidencia uniforme en las diferentes áreas geográficas (10). En nuestro país esta se estimó en 0.5 por cien mil habitantes por año, que es semejante a lo que se ha informado en otros países; en Israel es de 0.7 mientras que en Arabia es de 1.7 por cien mil habitantes por año.

#### BIBLIOGRAFIA

1. Beckwith JB; Macroglosia, omphalocoele, adrenal cytomegaly, gigantism and hyperplastic visceromegaly. Birth defect: Original Articles Series 1969; 5: 188-196.
2. Beckwith JB: Histopathology and prognosis of Wilm's tumor. Results from the First National Wilm's Tumor Study. Cancer 1978; 41:1937-1948.
3. Beckwith JB: Histopathological aspects of renal tumors in children. Renal tumors Proceedings of the First International Symposium of Kidney Tumors, Alan R. Liss., Inc., 150 Fifth Avenue, New York, NY 10011. 1982, p 1-14.
4. Beckwith JB: Wilm's tumor and other renal tumor of childhood: a selective review from the National Wilm's Tumor Study Pathology Center. Hum Pathol 1983; 14:481-492.
5. Bennington JL, Beckwith JL: Tumors of the Kidney, renal pelvis and ureter. Second Series, Fascicle 12, Atlas of Tumor Pathology. Washington DC. Armed Forces Institute of Pathology, 1975, p. 31-91.
6. Bove KE, Bhatena K, Wyatt RJ: Nodular renal blastema. Definition and possible significance. Cancer 1969; 24:323-354.
7. Clouse JW, Thomas PRM, Griffith RC, Pérez CA, Vietti TJ, Fineberg BA: The changing management of Wilm's tumor over a 30 year period 1949-1978. Cancer 1985; 56:1484-1489.

8. D'Angio GF, Beckwith JB, Breslow NE, et al: Wilm's tumor: an update. *Cancer* 1980; 45:1791-1798.
9. Dehner LP. *Pediatric Surgical Pathology*. Second Edition. William Wilkins, Baltimore London Los Angeles Sydney. 1987, p 646-645.
10. Doll R, Payne P, Waterhouse J: *Cancer Incidence in Five Continents*, a technical Report. UICC. Berlin, Heidelberg, New York: Springer-Verlag, 1966.
11. Gallo GE, Penchansky L: Cystic nephroma. *Cancer* 1977; 39:1322-1328.
12. Gilek D, Leung NK, Tham T, Wong SW: Unusual clear cell tumor of the Kidney in infancy. *Am J Surg Pathol* 191; 5:581-585.
13. González-Crussi F, Goldschmidt RA, Hsueh W, Trujillo Y: Infantile sarcoma with intracitoplasmic filamentous inclusions. Distinctive tumor of posible histocytic origen. *Cancer* 1982; 49:2365-2375.
14. González-Crussi F, Baum ES: Renal sarcomas of childhood. A clinicopathologic and ultrastructural study. *Cancer* 1983; 51:898-912.
15. Grimes MM, Jaretzki A, Wolff M, Blanc WA, Wolff J: Ganglion cells in metastatic Wilm's tumor. Review of a histogenetic controversy. *Am J Sur Pathol* 1982; 6:565-571.
16. Haas JE, Palmer NF, Weinberg AG, Beckwith JB: Ultrastructure of malignant rhabdoid tumor of the kidney. *Hum Pathol* 1981; 12 646-656.
17. Haas JE, Bonadio JF, Beckwith JB: Clear cell sarcoma of the kidney with emphasis on ultrastructural studies. *Cancer* 1984; 54:2978-2987.
18. Hou LT, Holmn R: Bilateral nefroblastomatosis in a premature infant. *L. Pathol* 1961; 82:249-255.
19. Hou LT, Azzopardi JG: Mucoepidermoide metaplasia and argentaffin cells in nephroblastoma. *J Pathol* 1967; 93:477-481.
20. Lobo JF, Valle S, Piza J: Tumor de Wilms en el Hospital Nacional de Niños Costa Rica. *Rev Med Hosp Nal de Niños Dr Carlos Sáenz Herrera* 1973; 8:47-60.
21. Lobo JF, García I, Camacho A et al: Tumor de Wilms. *Act Med Cost* 1979; 22:1-47.
22. Lobo JF, García I, Jiménez E: Evolución y resultados de tratamiento multidisciplinario de algunas neoplasias en el Hospital Nacional de Niños. *Rev. Med Hop Nal de Niños Costa Rica* 1984; 19:73-92.
23. Lobo JF, García I, Vargas G, Camacho A, Barrantes J: Tratamiento del tumor de Wilms con cirugía, quimioterapia y radioterapia diferida en los estadios II-IV. *Rev Hosp Infant México. En prensa*.
24. Miller RW, Fraumeni JF, Manning: Association of Wilm's tumor with anhidria, hemihypertrophy and other congenital malformations. *N Engl J Med* 1964; 270:922-927.
25. Vargas G, Barrantes C, García I, Lobo JF: Tumor rabdoide maligno del riñón. Informe de cuatro casos. *Rev Cost Cienc Med* 1986; 7:277-281.
26. Vogel AM, Gown AM, Caughlan J, Haas JE et al: Rhabdoid tumor of the Kidney contain mesenchymal specific epithelial specific intermediate filament proteins. *Lab Invest* 1984; 50:232-238.

#### AGRADECIMIENTO

Especial reconocimiento a mi esposa Jenny Chacón por su asistencia en la corrección del manuscrito y a mi hijo David Vargas por su asistencia en el procesador de palabras del computador. Al señor Carlos Villalobos por la confección de las fotografías.