

PSEUDOQUISTES DEL PÁNCREAS

Dr. Juan R. Arce Villalobos*
Dr. Luis Guillermo Morales Alfaro**
Dr. Guillermo Villegas Aguilar*
Dr. Manuel Obando Venegas*

RESUMEN

Los pseudoquistes constituyen la mayoría de las lesiones quísticas del páncreas. La mayoría de estos pseudoquistes son consecuencia de pancreatitis, de tal forma que las edades más frecuentes de aparición son la cuarta y quinta décadas. En nuestra serie el paciente más joven tenía 20 años de edad y el más viejo 70.

En la primera y segunda década de la vida el trauma abdominal es la causa más frecuente de pseudoquistes. El diagnóstico de pseudoquiste pancreático se sospecha generalmente por la historia del paciente y el examen físico.

En nuestros casos, el síntoma más común fue dolor generalmente localizado en epigastrio. El examen físico reveló presencia de masa en el epigastrio en 13 pacientes.

Hasta muy recientemente el mejor método diagnóstico era el estudio radiográfico del tránsito gastro intestinal superior. Sin embargo, en los últimos años con el advenimiento del ultrasonido, éste se ha constituido en el método diagnóstico de elección. Una vez que el diagnóstico ha sido establecido, la cirugía está indicada y el procedimiento de elección es un drenaje interno, ya sea cistogastroanastomosis o cistoyeyunoanastomosis, con excelentes resultados en la mayoría de los casos.

SUMMARY

Pseudocysts constitute the majority of the cystic lesion of the pancreas. Most pseudocysts follow attacks of pancreatitis. Consequently, the age incidence parallels that seen in pancreatitis lesions being most frequent in the 4th. and the 5th. decades. In our series of suspected treated patients the youngest was 20 and the oldest 70 years old.

Trauma is the most common cause of pseudocyst in patients in the first and the second decades of life. The diagnosis of pancreatic pseudocyst is usually suspected on the basis of the history and the physical examination.

The most common symptom was pain (100%) usually localized in the epigastric. Physical examination revealed an epigastric mass in 13 patients.

Until recently the best aids in the diagnosis of pancreatic pseudocysts are the radiographic alterations of the upper gastro intestinal tract following the ingestion of Barium.

In the last few years, the ultrasound has been the method of choice. Once the diagnosis has been established, surgery is indicated. The procedure of choice is an internal drainage (either cistogastroanastomosis or cistoyeyunoanastomosis) with excellent results in most cases.

* Cirugía General. Hospital México

** Cirugía General, Hospital San Rafael Alajuela.

INTRODUCCION

El pseudoquiste del páncreas es la lesión quística más frecuente de este órgano y como su nombre lo indica, no es un verdadero quiste, pues no tiene una pared completa y carece de epitelio.

Esta lesión ha sido tradicionalmente considerada como infrecuente. En 1960, Howard y Jordan (22) reportaron un 0.07% de incidencia de quistes del páncreas de los cuales un 80% eran pseudoquistes, en más de dos millones de admisiones en la Universidad de Baylor. Los reportes iniciales consistían en un pequeño número de casos, pero en los últimos años Van Heerden, Warren, Hastings y Frey han reportado su experiencia en el tratamiento de un número mayor de pacientes (14, 17, 35, 38, 39).

Posiblemente tanto el aumento de su incidencia como el perfeccionamiento de los métodos diagnósticos, explican este incremento del número de casos reportados.

Desde el punto de vista etiológico, la causa más frecuente es la pancreatitis en el 65-75% de los pacientes. Otras causas son trauma 19%, carcinoma 2% e idiopática en un 7% (21).

El pseudoquiste se puede desarrollar luego de un único episodio de pancreatitis aguda, como también en los enfermos con pancreatitis crónica recidivante.

El episodio de necrosis pancreática aguda puede ser seguido por un período variable de 10 a 20 días, durante el cual se produce esfacelo del tejido pancreático con acúmulo de sangre, y de jugo pancreático en el área de necrosis. En este momento se puede notar una masa en el abdomen; y se le denomina flemón pancreático o pseudoquiste agudo; aunque esta nomenclatura más confunde que aclara la patogénesis. La evolución posible de este flemón puede ser:

- a. Reabsorción completa y resolución del proceso inflamatorio.
- b. Formación de un absceso pancreático el cual se observa en un 1 a 9% de los casos (36-37).
- c. Formación de un pseudoquiste, lo cual ocurre en aproximadamente 10-27% de los casos (36-37).

La formación del pseudoquiste toma aproximadamente 2-3 meses, período durante el cual se desarrolla una cápsula fibrosa que demarca perfectamente el mismo. Su interior está formado por el material producto de la licuefacción de los tejidos necrosados y esta cavidad generalmente está comunicada con un conducto pancreático mayor, el cual no es, usualmente, un drenaje adecuado, lo que explica la expansión del pseudoquiste en algunos casos y la resolución del mismo en otros.

Los pseudoquistes pueden localizarse en cualquier porción del páncreas correspondiendo el 38% a la cabeza y proceso uncinado, 37% al cuerpo, 14% a la cola y 3% a varias partes a la vez del órgano (14).

Su presentación puede ser detrás del estómago, a través del epiplón gastrohepático o gastrocólico, medial a la segunda porción del duodeno, cerca del hilio esplénico o en el cuadrante superior izquierdo abdominal, desplazando la parte superior del estómago medialmente. En ocasiones pueden tener localización extraabdominal (24).

También pueden ser uni o multiloculares o bien múltiples, de forma regular y/o fluctuante, no existiendo planos de clivaje entre la lesión y las vísceras adyacentes y; en general, con cierto grado de reacción inflamatoria en su periferia. El contenido es de consistencia rala o viscosa por los restos celulares producto de la digestión pancreática, exudado inflamatorio y sangre. El color varía de transparente a pardo y la cantidad puede ser de unos pocos centímetros cúbicos a varios litros.

El propósito de este trabajo es analizar nuestra experiencia en el tratamiento de esta infrecuente, pero interesante patología pancreática; así como comparar nuestros resultados con los de otros autores.

MATERIAL Y METODOS

Los expedientes de todos los pacientes operados con el diagnóstico de pseudoquiste del páncreas, en el Hospital México, de 1972 a 1985, fueron revisados retrospectivamente.

Se analizaron edad, sexo, etiología, tiempo de evolución, cuadro clínico, métodos diagnósticos, tratamiento quirúrgico efectuado y resultados, así como morbimortalidad.

RESULTADOS

Se encontraron 17 pacientes con diagnóstico de pseudoquiste; diez del sexo masculino y siete del femenino. Las edades oscilaron entre 20 y 70 años, con un predominio en la tercera y quinta décadas.

En 14 de los enfermos existía el antecedente de pancreatitis; 10 de ellos con sólo un episodio, 4 con dos y tres no relataron antecedentes. La causa de la pancreatitis fue coleditiasis en 4, alcoholismo en 4, hiperlipidemia en 2, trauma en 1 y desconocida en 3.

El tiempo de evolución entre el episodio de pancreatitis y el diagnóstico de pseudoquiste fue de una a seis semanas.

Desde el punto de vista clínico el dolor abdominal fue el síntoma más frecuente ya que el 100% de los pacientes lo presentaban.

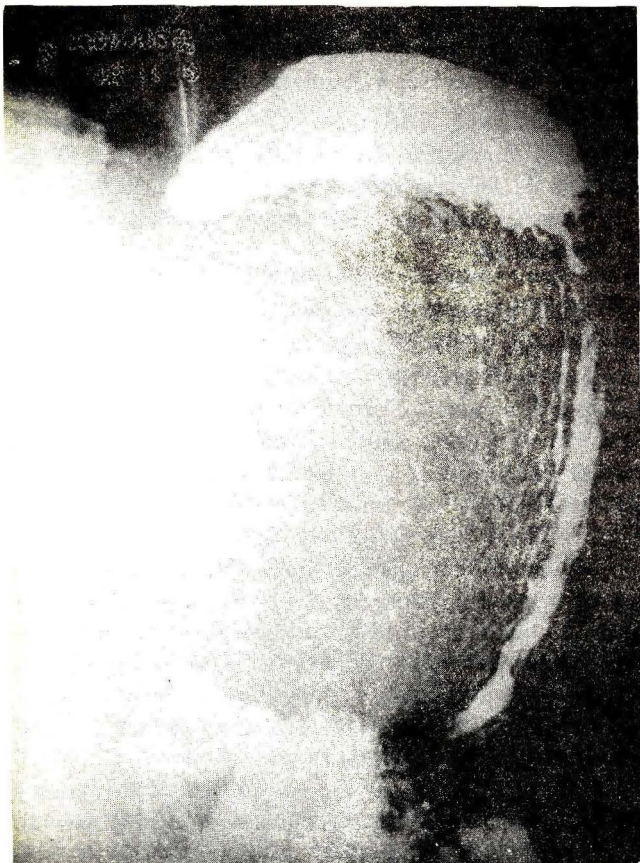
El examen físico mostró la presencia de masa abdominal bien delimitada en 13 de los pacientes. En cuatro el examen físico mostró empastamiento difuso, sin tumoración bien definida.

Dos pacientes presentaban ictericia y siete ataque del estado general.

El diagnóstico clínico se efectuó en todos los casos.

Respecto a los métodos de gabinete, la serie gastroduodenal (SGD) fue el método más usado, el cual se practicó en 13 pacientes, mostrando compresión extrínseca del estómago con rechazamiento del mismo en sentido entero superior derecho (Fig. No. 1). En ocho pacientes los hallazgos endoscópicos confirmaron la compresión gástrica. El ultrasonido (U.S.) (Fig. No. 2) efectuado en los últimos ocho casos, fue de valor confirmando la presencia del pseudoquiste en todos ellos. Se efectuó colangiopancreatografía endoscópica retrógrada (CPRE) en seis casos, la cual fue de poca ayuda en el diagnóstico.

Figura No. 1



Serie gastroduodenal mostrando compresión extrínseca del estómago.

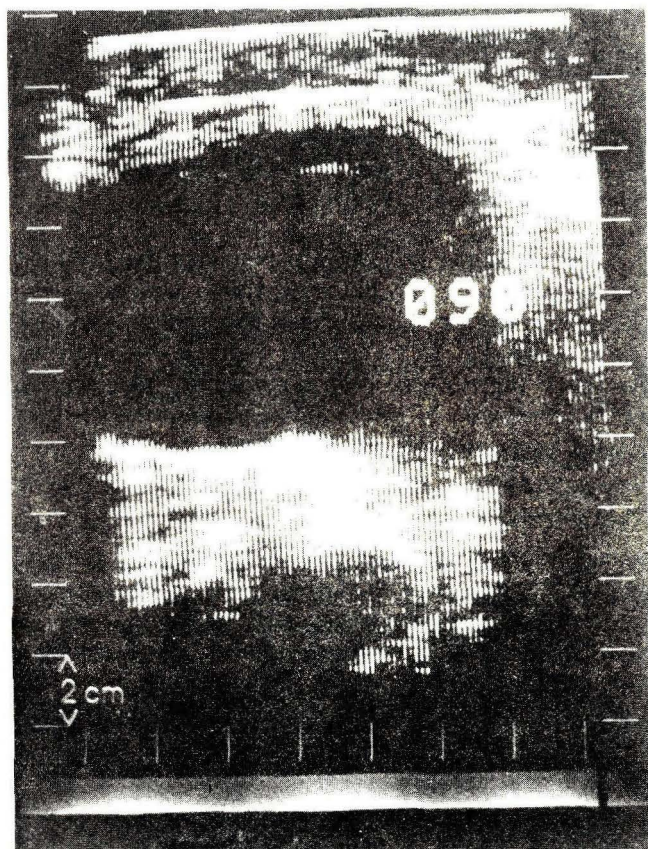Fueron sometidos a cirugía 16 pacientes y un caso se resolvió espontáneamente, al drenar el pseudoquiste a través de la pared hacia el exterior. Se trataba de un hombre de 58 años, al cual tres meses antes se le había efectuado una antrectomía más vaguotomía troncular por una úlcera péptica penetrada al páncreas. Luego de un postoperatorio tormentoso desarrolló pancreatitis aguda con formación de pseudoquiste, el cual drenó espontáneamente a través de la herida operatoria.

El tratamiento quirúrgico en los casos sometidos a cirugía consistió en drenaje interno en 15 pacientes, en nueve de ellos cistogastroanastomosis y en seis cistoyeyunoanastomosis con "y" de Roux. El otro caso se trataba de un alcohólico con ataques a repetición de pancreatitis, que fue sometido a cirugía de emergencia, encontrándose un pseudoquiste de seis centímetros de diámetro, asociado a pancreatitis aguda; se le practicó únicamente colecistostomía, gastrostomía y yeyunostomía sin drenaje del quiste.

En nueve pacientes se efectuó como procedimiento asociado: colecistectomía con exploración de vías biliares. No hubo mortalidad operatoria.

La morbilidad consistió en infección de herida operatoria en cinco (31%) y sangrado digestivo alto en tres (19%).

Figura No. 2



Ultrasonido que muestra gran masa quística correspondiente a un pseudoquiste pancreático.

Esta última complicación se presentó en dos de los enfermos en los que se había practicado cistogastroanastomosis.

Todos los pacientes han sido seguidos a nivel de la consulta externa, desde su egreso hasta el momento actual.

Un paciente alcohólico falleció tres años después que se le había practicado una cistogastroanastomosis, de insuficiencia hepática; la autopsia no mostró recidiva del pseudoquiste. El resto de los pacientes están asintomáticos, en un período de observación que ha variado entre uno y trece años.

DISCUSION

El diagnóstico del pseudoquiste de páncreas puede ser difícil desde el punto de vista clínico, sobre todo en aquellos pacientes que al examen físico no presentan masa palpable. Sin embargo, la historia de pancreatitis o trauma abdominal, pueden orientar hacia el diagnóstico. La mayoría de los enfermos tienen dolor abdominal en epigastrio, pérdida de peso y sintomatología gastrointestinal vaga, la cual es de poca ayuda en el diagnóstico.

De los exámenes de laboratorio, el más importante es la elevación sostenida de amilasa en sangre y orina, en un paciente con historia de pancreatitis o trauma abdominal (14-34).

La isoamilasa pancreática normal sufre cambios estructurales, posiblemente al ocurrir desaminación de la molécula convirtiéndose en una nueva sustancia llamada "vieja amilasa". La colección de este líquido, en el interior del pseudoquiste, cruza la cápsula fibrosa formada difundiéndose en el torrente circulatorio.

Pareciera que los llamados pseudoquistes maduros, aquellos que tienen más de tres o cuatro semanas de formados, sean los que reúnen ciertas condiciones que propician la formación de la "amilasa vieja. A este respecto, Warshaw y Rattner (36) no han encontrado vieja amilasa, durante cientos de determinaciones, en pacientes con pancreatitis aguda, necrosis pancreática, absceso pancreático o colecciones líquidas pancreáticas en las primeras tres semanas del proceso.

Diversos autores sugieren que los hallazgos de "vieja amilasa" en el suero son un marcador bioquímico bastante confiable de la maduración del pseudoquiste (36).

Nosotros no tenemos experiencia al respecto y los exámenes practicados en nuestros casos, fueron de importancia únicamente en el diagnóstico inicial de pancreatitis. La sospecha de pseudoquiste se basó en la presencia de masa o de plastrón abdominal.

La serie gastroduodenal es de gran valor diagnóstico y prácticamente fue el único estudio practicado en los prime-

ros casos. Ultimamente, con la introducción del ultrasonido en el diagnóstico de enfermedades abdominales, este se ha convertido en el método de elección, ya que permite no solo hacer el diagnóstico del pseudoquiste, sino que brinda información acerca del tamaño, localización, grado de maduración de la cápsula y la evolución del mismo (14-28). A este respecto varios autores establecen que un importante número de casos, se resuelve espontáneamente, en una frecuencia que varía entre el 7 y el 85%, según diferentes series (36-37).

La tomografía axial computarizada (TAC) también es de gran valor, pero nosotros creemos que el ultrasonido brinda, en la mayoría de los casos, suficiente información a un costo menor.

La endoscopia retrógrada (CPRE) está indicada en aquellos casos de pseudoquiste asociado a pancreatitis crónica por los hallazgos de lesión a nivel del conducto pancreático. Recientemente, Warshaw de una serie de 42 pacientes con pseudoquiste realizó CPRE en 23 demostrando lesión en los conductos secundarios a pancreatitis crónica en siete de ellos.

Este autor concluye que dicho estudio es importante para predecir si el quiste se puede resolver espontáneamente, pues si se trata de pancreatitis crónica o si hay anomalía en el drenaje de los conductos pancreáticos, muy posiblemente el caso tendrá que resolverse por medio quirúrgico (36).

Una vez establecido el diagnóstico de pseudoquiste, el tratamiento quirúrgico está indicado. La mayoría de los autores está de acuerdo en dar un tiempo prudencial que oscila entre seis y ocho semanas, ante la posibilidad de remisión espontánea.

En la mayoría de los casos el pseudoquiste produce síntomas con suficiente severidad, lo cual indica la operación para el alivio de los mismos. En otros, la indicación es dada por la presencia de complicaciones dentro de las cuales se citan infección, ictericia, hemorragia, obstrucción intestinal, hiperesplenismo, trombosis portal, etc. (7-10-14-18-26-29-31-32).

Bradley y colaboradores en su revisión de varios estudios (4-5) encontraron que el 41% de los pacientes manejados con observación prolongada, tuvieron complicaciones y el 14% murieron. El intervalo entre la formación del pseudoquiste y la aparición de la complicación fue 13.5 semanas. Frey, en 38 pacientes tuvo 18 complicaciones, las cuales fueron fistulización entérica, perforación libre a cavidad y hemorragia (14). De los 100 casos descritos por Martin y asociados, las complicaciones se presentaron en 40 (26-33).

La ruptura espontánea del pseudoquiste hacia víscera hueca (porción del tracto gastrointestinal o genitourina-

rio) se ha reportado, pero la complicación más catastrófica es la ruptura hacia cavidad libre, la cual se acompaña de cifras de mortalidad del 80-84%, dependiendo si se acompaña o no de hemorragia, lo cual agrava más el cuadro (2-3-21-26-29-33)

Desde los estudios de Warren (33-38-39) y Winship (40), el uso del drenaje interno en el tratamiento del pseudoquiste del páncreas constituye la base científica para el manejo quirúrgico de esta condición.

Jedlicka citado por Howard y Jordan (22) fue el primero en reportar el tratamiento de un pseudoquiste pancreático mediante drenaje a través del estómago en 1923.

Un requisito indispensable para efectuar un drenaje interno es contar con una pared del pseudoquiste suficientemente fuerte para permitir el uso seguro de suturas.

A este respecto, la experiencia de Cerilli y Furis (7) así como la de Shatney y Lillehei (33-34), demostraron que aquellos pacientes que tuvieron operación durante las primeras seis semanas luego de la aparición de la masa, tuvieron 60% de mortalidad y 80% de morbilidad; mientras que los tratados luego de seis semanas tuvieron un 9% de mortalidad y un 36% de incidencia de complicaciones postoperatorias.

Los datos anteriores, más la experiencia de que la gran mayoría de complicaciones se presentara en las próximas 14 semanas a la aparición del pseudoquiste, son suficientes bases para plantear el tratamiento quirúrgico, luego de demostrado el pseudoquiste, en un período no menor de seis semanas (14).

Sin embargo, Warshaw (37) opina que en aquellos casos de pseudoquistes del páncreas, asociados a pancreatitis crónica, pueden ser operados casi de inmediato, debido a que el mismo es igualmente de evolución crónica.

Desde el punto de vista quirúrgico, la resección es raramente posible, ya que debido a la reacción inflamatoria que compromete múltiples órganos y estructuras vecinas, la disección resulta imposible y peligrosa (15). Debido a ello la mayoría de autores descartan esta forma de tratamiento (2-5-7-17-20).

El drenaje externo tiene el inconveniente de la posibilidad de dejar como secuela una fístula pancreática externa, recidiva del pseudoquiste y complicaciones relacionadas con lo anterior (12-23-25).

Recientemente, ha despertado interés el drenaje percutáneo de pseudoquistes, especialmente aquellos que no tienen conexión con un conducto pancreático; sin embargo, Warshaw (37) no ha tenido buenos resultados con esta técnica y no recomienda este tipo de tratamiento.

El método quirúrgico recomendado y practicado por casi todos los autores es el drenaje interno.

Aparentemente, no existen ventajas importantes entre las diferentes técnicas de drenaje interno y es la localización del pseudoquiste, lo que define la técnica a utilizarse (1-2-6-10-12-25-23-26-27-28-31), al igual que el compromiso por reacción adherencial, a diferentes porciones del tracto gastrointestinal.

Los tipos de derivación interna más frecuentes son:

1. **Cistogastroanastomosis:** Luego de practicar una gastrostomía en la pared anterior del estómago, es posible notar la compresión de la pared posterior por el pseudoquiste. El aspirado simple del contenido del quiste a través de la pared del estómago confirma el diagnóstico. Se practica una incisión no menor de 3 centímetros a través de la pared posterior del estómago, hasta caer dentro del quiste. Se ponen suturas en el borde de la incisión, para prevenir la hemorragia y al mismo tiempo para mantener abierta la comunicación entre el estómago y el quiste. La gastrostomía anterior es saturada por planos. De los 24 pacientes reportados por Frey, de su casuística, en los cuales se les practicó este procedimiento, no tuvo mortalidad operatoria (14).

De nuestra serie, a 9 pacientes se les practicó esta forma de drenaje sin mortalidad, a pesar de que dos de ellos presentaron sangrado post operatorio, el cual se dió con tratamiento médico habitual.

2. **Cisto duodeno anastomosis:** Cuando el pseudoquiste se localiza en la cabeza del páncreas y se adhiere firmemente al duodeno, el drenaje a través del duodeno es posible practicarlo en la misma forma en que se describió la cistogastroanastomosis. De acuerdo a Sinclair, citado por Howard y Jordan (22), este procedimiento fue utilizado antes que la cistogastrostomía, por Ambredanne en 1911, para tratar un quiste de retención del páncreas. Nosotros no tenemos experiencia al respecto.

3. **Cisto yeyuno anastomosis:** En 1927 Hahn anastomosisó un quiste pancreático al yeyuno, pero este paciente falleció y no fue sino hasta 1943 que Chesterman la volvió a practicar (22). Posteriormente, este procedimiento fue modificado, mediante la adición de un enteroentero anastomosis, con el objeto de prevenir el pasaje de contenido gastrointestinal al interior del quiste y en 1946 Kouig utilizó un asa en "y" de Roux (22).

Mediante esta técnica se garantiza una porción funcional de intestino como drenaje interno, constituyendo una fístula pancreática permanente.

El yeyuno es dividido a 10 cms. del ligamento de Treitz y la parte terminal del asa distal es anastomosada al pseudoquiste, en la porción de mayor declive. La continui-

dad gastrointestinal es reestablecida con una entero-entero anastomosis término lateral, aproximadamente 20 cms. distal a la cisto yeyuno anastomosis. A seis de nuestros pacientes se les efectuó este procedimiento; sin mortalidad ni complicaciones de importancia.

Frey reporta 13 pacientes con este procedimiento, en los cuales solo uno requirió reoperación (14).

De todas formas el drenaje interno debe ser el tratamiento de elección con cualquiera de las técnicas que se desee utilizar.

En cuanto a la morbilidad quirúrgica, la cirugía del pseudoquistes es un procedimiento prolongado, con manipuleo importante de órganos abdominales, amplias zonas de disección y uso de múltiples suturas, lo cual favorece la infección postoperatoria. Del reporte de Shatney y Lillehei (37) de 119 casos, la sepsis se presentó en 12% de origen intraabdominal, 16% de foco neumónico y 9.6% septicemia. La infección de pared se presentó en el 8.7% (33-34). En nuestra serie 5 pacientes tuvieron infección de la herida (29.5%).

La segunda complicación de importancia es el sangrado digestivo alto, el cual ocurre por erosión en el sitio de la anastomosis por gastritis, por úlceras de stress o por ulceración gástrica secundaria al proceso inflamatorio circunvecino.

En nuestra serie el 17.6% de los casos (3 pacientes) presentaron esta complicación, los cuales se resolvieron con manejo médico habitual. Trece pacientes (11%) de la serie de Shatney y Lillehei (34) presentaron esta complicación, los cuales se describieron como gastritis hemorrágica, úlcera péptica, várices esofágicas, estoma de la cistogastroanastomosis y erosión de un vaso mayor por el pseudoquistes, o ruptura de microaneurisma, formado en las paredes del pseudoquistes.

Las complicaciones tardías incluyen la presencia de diabetes e insuficiencia pancreática exocrina.

La mortalidad oscila entre cero y 22%, la cual se debe básicamente a sumación de complicaciones. Ninguno de nuestros pacientes falleció.

BIBLIOGRAFIA

- 1.- Adson, M. Surgical Treatment of Pancreatitis: Review of a Serie. Mayo Clin. Proc. 1979; 54: 443.
- 2.- Andren-Sandberg, A. et al. Management of pancreatic pseudocysts. Acta Chir. Scand. 1983; 149: 203-206.
- 3.- Balfour, J. Seudoquistes pancreáticos: complicaciones y su relación con el momento terapéutico. Clin. Quir. N.A. 1970; 50: 395.

- 4.- Bradley, E. et al. Acute pancreatic pseudocysts: incidence and complications. Ann. Surg. 1976; 184: 734.
- 5.- Bradley, et al. The natural history of pancreatic pseudocysts: a unified concept of management. Am. J. Surg. 1979; 137: 135.
- 6.- Bradley, E. et al. Spontaneous resolution of pancreatic pseudocysts: implications for timing of operative intervention. Am. J. Surg. 1975; 129: 23.
- 7.- Cerilli, J. et al. Pancreatic pseudocysts: delayed versus immediate treatment. Surg. 1967; 61: 541.
- 8.- Crass, R.; Way, L. Acute and chronic pancreatic pseudocysts are different. Am. J. Surg. 1981; 142: 660.
- 9.- De Graaf, C., et al. Gray scale ultrasonography in the diagnosis of pseudocysts of the pancreas, simulating real pathology. J. Urol. 1978; 120: 751.
- 10.- Dencker, H. et al. The surgical treatment of pancreatic pseudocysts. Acta Chir. Scand. 1969; 135: 218.
- 11.- Edell S. et al. Mediastinal pancreatic pseudocysts. An ultrasonic diagnosis. Am. J. Gastroent. 1979; 71: 78.
- 12.- Elechi, E. The treatment of pancreatic pseudocysts by external drainage. Surg. Gyn. Obst. 1979; 148: 707.
- 13.- Folk, F., et al. Reoperations for pancreatic pseudocysts. Arch. Surg. 1970; 100: 430.
- 14.- Frey, Ch. Pancreatic pseudocysts: Operative Strategy. Ann. Surg. 1978; 188: 652.
- 15.- Gazel, S.M. Tratamiento quirúrgico de los pseudoquistes del páncreas. Rev. Med. C.R. 1970; 27: 329.
- 16.- González, A. et al. Pseudocysts formation in acute pancreatitis: ultrasonography evaluation. Am. J. Rad. 1976; 127: 315.
- 17.- Grace, R.; Jordan, P. Unresolved problems of pancreatic pseudocysts. Ann. Surg. 1976; 184: 16.
- 18.- Hastings, P. P. et al. Changing patterns in the management of pancreatic pseudocysts. Ann Surg. 1976; 181: 546.
- 19.- Hastings, O. et al. Intraesplenic pancreatic pseudocysts complicating severe acute pancreatitis. Am. J. Gastroenterol, 1978; 69: 182.
- 20.- Hillis, W. The surgical management of pseudocysts of the pancreas. Am. J. Surg. 1963 ;105:65
- 21.- Holden, J. et al. Pancreatic abscess following acute pancreatitis. Arch. Surg. 1976; 111: 858.
- 22.- Howard, John M.; Jordan, George L. Surgical Diseases of the pancreas, 1960, J. B. Lippincott Company, Philadelphia.
- 23.- Hutson, D. et al. Prevention of postoperative hemorrhage after pancreatic cystogastrostomy. Ann. Surg. 1973; 177: 689.
- 24.- Karlson, K. B. et al. Percutaneous drainage of pancreatic pseudocysts and abscess. Radiology. 1982; 142: 619.
- 25.- Leechawengwag, M. et al. Spontaneous resolution of mediastinal pancreatic pseudocysts. Chest. 1979; 75: 632.

- 26.— Martin, E. et al. Surgical decision making in the treatment of pancreatic pseudocysts: internal versus external drainage. *Am. J. Surg.* 1979; 138: 821.
- 27.— Mercadier, M. et al. Cystoduodenal anastomosis for cephalic cyst of the pancreas. *Ann. of Surg.* 1961, 81.
- 28.— Mercadier, M. et al. Pancreatic pseudocysts. Current problems in Surgery. July 1973.
- 29.— Nielsen, O. Skat. Bleeding after pancreatic cystogastrostomy. *Acta Chir. Scand.* 1979; 145: 247.
- 30.— Nyboe, B.; et al. The diagnosis of pancreatic cyst by endoscopy retrograde pancreatography and ultrasonic scanning. *Ann. Surg.* 1976; 184: 16.
- 31.— Pollack, E. W. et al. Pancreatic pseudocysts: management in fifty-four patients. *Am. J. Surg.* 1978; 135: 199.
- 32.— Randal, R. et al. Unresolved problems of pancreatic pseudocysts. *Ann. Surg.* 1976; 184: 16.
- 33.— Shatney, C. H.; Lillehei, R. C. The timing of surgical treatment of pancreatic pseudocysts. *Surg. Gyn. Obst.* 1981; 152: 809.
- 34.— Shatney, C. H.; Lillehei, R. C. Surgical treatment of pancreatic pseudocysts. Analysis of 119 cases. *Ann. Surg.*, 1979; 189: 386.
- 35.— Van Heerden, J. et al. Pseudocysts of the pancreas. Review of 71 cases. *Arch. Surg.* 1975; 110: 500.
- 36.— Warshaw, A. L.; Rattner, D. W. Timing of Surgical Drainage for pancreatic pseudocysts. Clinical and Chemical Criteria. *Ann. Surg.* 1985; 203: 720.
- 37.— Warshaw, A. L.; Gongliang, Fin. Improved survival in 45 patients with pancreatic abscess. *Ann. Surg.* 1985; 202: 408.
- 38.— Warren, W. D.; Marsh, W. H. and Muller, W. H. Experimental production of pseudocysts of the pancreas with preliminary observations on internal drainage. *Surg. Gyn. Obst.* 1957; 105: 385.
- 39.— Warren, W. D.; Marsh, W. H. and Sandusky, W. R. An appraisal of Surgical procedures for pancreatic pseudocyst. *Ann. Surg.* 1958; 147: 903.
- 40.— Winship, D. Pancreatitis; pancreatic pseudocyst and their complications. *Gastroenterology*, 1977; 73: 593.