

FÍSTULAS COLECISTOCÓLICAS

DR. JUAN R. ARCE VILLALOBOS *
DR. LUIS GMO. MORALES ALFARO **

RESUMEN

Las fistulas entre la vesícula y el tracto gastrointestinal son una complicación infrecuente de colelitiasis. El tipo más frecuente es la fistula colecistoduodenal, seguida por la colecistocólica.

El presente trabajo, describe nuestra experiencia con diez pacientes con fistula colecistocólica, tratados entre 1972 y 1985 en el Hospital México. Ocho fueron del sexo femenino y dos masculinos, con edades que variaron entre 52 y 73 años. Siete pacientes tenían síntomas y hallazgos físicos de colecistitis crónica; dos de estos siete tenían también episodios de colangitis. Tres pacientes tenían historia de diarrea crónica. El diagnóstico se hizo mediante colon por enema en cinco, placa simple de abdomen en uno; en los otros cuatro fue un hallazgo operatorio.

En el transoperatorio, todos los pacientes tenían colelitiasis; tres pacientes presentaban además coledocolitiasis. Dos pacientes tenían concomitantemente carcinoma de la vesícula biliar.

El tratamiento consistió en colecistectomía en todos los casos. A siete también se les practicó una exploración de la vía biliar. En uno de los pacientes que tenía cáncer de la vesícula también se le practicó una resección segmentaria del colon.

SUMMARY

Fistulae between the gallbladder and the gastrointestinal tract is an infrequent complication of cholelithiasis. The most common type is the cholecysto duodenal fistula, followed in second place by cholecystocolic fistula.

This report describes our experience with ten patients with cholecystocolic fistula seen from 1972 to 1985 at the Hospital México.

There were eight females and two males whose ages ranged from 52 to 73 years old.

Seven patients had symptoms and physical signs of chronic cholecystitis and two of these seven also had episodes of cholangitis. Three patients had chronic diarrhea. Diagnosis was made by barium enema in five, plain x ray of the abdomen in one, and in four it was an operative finding.

During surgery cholelithiasis was found in all patients; associated choledocolithiasis was found in all patients; associated choledocolithias was found in three.

Two patients also had a carcinoma of the gallbladder.

Surgical treatment consisted in cholecystectomy in all cases; seven had also common bile duct exploration.

One patient with cancer of the gallbladder also had segmental resection of the colon.

* Cirugía General. Hospital México. CCSS

** Cirugía General. Hospital Alajuela. CCSS

INTRODUCCION

La mayoría de las fístulas biliares internas son secundarias a una enfermedad inflamatoria crónica de la vía biliar, usualmente colecistitis crónica calculosa, menos frecuentemente se presenta como complicación de úlcera péptica, lesiones operatorias o invasión tumoral desde la vesícula hacia las vísceras circunvecinas o viceversa.

Dado que la mayoría de estos pacientes no tienen hallazgos físicos o síntomas característicos, la fístula pasa inadvertida hasta que aparece una complicación.

Las complicaciones son variadas y entre las más frecuentes están ileo-biliar, colangitis, sangrado a través de la fístula, diarrea.

La variedad más frecuente son las fístulas colecistoduodenales, seguidas por las colecistocólicas y colecistogástricas. Otras presentaciones menos frecuentes son las coledocoduodenales y las colecistocolédocianas.

El manejo quirúrgico de estos pacientes es en ocasiones difícil y controversial, ya que su abordaje depende en parte de las causas de la fístula; por ejemplo, si el paciente es portador de fístula coledocoduodenal secundaria a úlcera péptica, el procedimiento a realizar es el de corrección de su enfermedad ulcerosa; motivo de discusión es también si el enfermo que ingresa con un ileo biliar se le debe corregir la fístula bilio-entérica al mismo tiempo que se le resuelve la obstrucción.

El presente trabajo se refiere a la experiencia en el manejo de pacientes con fístula colecistocólica, diagnosticados en el Servicio de Cirugía General No.2, Hospital México, en un período de 13 años.

MATERIAL Y METODOS

En el período comprendido entre 1972 y 1985 se encontraron diez pacientes portadores de fístulas colecistocólicas.

Se analizaron los expedientes y se recogieron los datos correspondientes a historia clínica, exámenes de laboratorio y radiológicos, así como hallazgos operatorios, tipo de cirugía practicada, morbilidad y mortalidad operatorias y evolución posterior.

Se revisa la literatura de habla inglesa al respecto.

RESULTADOS

De los diez pacientes estudiados con diagnóstico de fístula colecistocólica, ocho eran mujeres, y dos hombres. Las edades oscilaron entre 52 y 73 años, con un

promedio de 66 años; sin embargo, la mayoría de ellos eran mayores de 60 años.

Desde el punto de vista clínico, todos los pacientes presentaron dolor abdominal alto; cuatro tenían además, fiebre, ictericia y diarrea; ocho también presentaban mal estado general y cuatro acusaban pérdida de peso.

Desde el punto de vista de laboratorio el 60% de los pacientes presentaban leucocitosis con desviación izquierda y aumento de la fosfatasa alcalina.

En los cuatro pacientes que tenían ictericia clínica, la hiperbilirrubinemia varió entre 2 mg^o/o y 15 mg^o/o. La cifra más alta correspondió a una paciente portadora de un cáncer de vesícula con metástasis hepática. En cinco pacientes se hizo diagnóstico preoperatorio y el resto fue un hallazgo transoperatorio.

El diagnóstico preoperatorio se hizo en cuatro pacientes en los cuales se había solicitado un enema opaco como estudio complementario en pacientes con diarrea o pérdida de peso. En otro paciente el hallazgo de neumohepatograma, en una placa simple de abdomen, hizo sospechar la presencia de una fístula biliar interna, la cual fue demostrada en el colon por enema.

Un paciente rehusó cirugía y los nueve restantes fueron operados.

Los hallazgos transoperatorios fueron: colelitiasis en siete, dos de ellos con carcinoma de la vesícula penetrada al colon derecho; además tres pacientes tenían coledocolitiasis. Los dos pacientes en los que no se encontró litiasis tenían evidencia de enfermedad crónica de la vesícula.

El tipo de cirugía consistió en colecistectomía en todos. A siete de ellos se les efectuó además exploración de vías biliares, resección del trayecto fistuloso y cierre del defecto del colon.

A uno de los pacientes con cáncer se le efectuó además resección parcial del colon.

Un paciente falleció en el post-operatorio inmediato. Este enfermo había ingresado con dolor abdominal alto sugestivo de úlcera perforada y presentaba en la placa simple de abdomen aire subdiafragmático derecho. Se operó de emergencia encontrándose además de la fístula, perforación de la vesícula con peritonitis generalizada; falleciendo diez horas después de shock irreversible.

Respecto a la morbilidad cuatro pacientes presentaron sepsis de pared, uno tuvo tromboflebitis ileofemorales con embolismo pulmonar. Todos se recuperaron luego del manejo médico adecuado.

Los ocho pacientes que sobrevivieron la operación han sido seguidos en consulta externa. Los dos pacientes con carcinoma de la vesícula fallecieron a los tres y diez meses, el resto está en buen estado general.

DISCUSION

La incidencia de fístulas bilioentéricas entre los pacientes a los cuales se les practican operaciones del tracto biliar, es aproximadamente uno en 250 casos (10)

Debido a su proximidad anatómica el duodeno es la parte del intestino más frecuentemente comprometida. Haff y colaboradores reportaron 24 casos de fístula bilioentérica encontrando 15 colecistoduodenales y solamente cuatro colecistocólicas (5). Stull y Thonford de 22 casos de fístulas biliares internas reportan que 15 eran colecistoduodenales y seis colecistocólicas (11) Zwemer y colaboradores de un total de 29 fístulas encontraron 21 colecistoduodenales, y solamente seis colecistocólicas (14). Colen y Mannix en 1957 en una revisión de la literatura norteamericana, más su propia experiencia, reportaron 183 casos de fístulas bilioentéricas, el 76% de ellas fueron colecistoduodenales, el 9% colecistocólicas y el 15% otras variedades (4).

Desde el punto de vista etiológico son el resultado de trauma extremo, trauma operatorio, extensión neoplásica, penetración de procesos ulcerosos y más frecuentemente en forma espontánea, como resultado de reacción inflamatoria vesicular y formación de adherencias con vísceras subyacentes secundarias a ataques recurrentes de colecistitis. Debido al aumento de la presión intravesicular, por el proceso inflamatorio agudo, hay isquemia de pequeñas áreas de mucosa y gangrena secundaria. Así mismo se produce congestión y trombosis en las capas serosas, muscular y mucosa de la víscera vecina, con la formación finalmente del trayecto fistuloso (7-12-13).

Una vez establecida la fístula si la piedra es pequeña pasará a través de la luz del intestino sin causar problemas. Al ser descomprimida la vesícula y si no queda litiasis residual, el paciente quedará libre de síntomas.

Esta secuencia de eventos es lo que ocurre en la mayoría de los casos de fístula colecistoentérica espontánea. Sin embargo, en algunos casos de fístula colecistoduodenal, y en la mayoría de las veces si el cálculo es mayor de 2 cm., la migración del mismo a través de la luz intestinal puede causar obstrucción mecánica (ileo-biliar), complicación extremadamente grave si no se hace el diagnóstico tempranamente (2-9). Las fístulas colecistocólicas son más frecuentes en sexagenarios y su incidencia en mujeres es de dos a tres veces mayor (9).

La historia clínica de los pacientes indica episodios de dolor en el cuadrante superior derecho del abdomen,

característico de vía biliar; ictericia, fiebre y compromiso del estado general. Otros enfermos presentan un cuadro clínico relacionado con la presencia de la fístula, en ellos predominan episodios diarreicos de difícil control médico.

La etiopatogenia de este síndrome diarreico es la colonización bacteriana que se produce a partir de la flora del intestino grueso, a través del trayecto fistuloso, invadiendo la vía biliar y el tracto gastrointestinal superior. Las descargas frecuentes de bilis directamente en el colon, es el otro factor que contribuye a la persistencia del mismo.

Los episodios de colangitis agregados, que podrían ser explicados por el mismo mecanismo, en conjunto con la diarrea contribuyen al deterioro progresivo del estado general del paciente (12).

En relación con el momento en que se hace el diagnóstico se pueden enumerar tres grupos de pacientes:

1. El primer grupo comprende a aquellos en los cuales el diagnóstico correcto se hace preoperatoriamente. Desafortunadamente, esto no es lo más frecuente, variando entre el 15% y el 48% de los casos (4-13-14). En estos casos consideramos importante la preparación mecánica y con antibióticos orales y parenterales del intestino grueso.
2. Un segundo grupo corresponde a aquellos enfermos en los que el diagnóstico se hace durante la operación. En estos casos, como no existe preparación previa del intestino, se debe tener cuidado extremo en aislar el área operatoria, para disminuir la incidencia de infecciones. Nosotros creemos que debe iniciarse la administración de antibióticos de amplio espectro parenterales desde el transoperatorio.
3. La tercera variedad comprende aquellos enfermos en los cuales el cuadro clínico se debe a una obstrucción intestinal por el cálculo; esta situación es mucho más frecuente en las fístulas colecistoduodenales.

En los pacientes con fístula colecistocólica, la obstrucción por el cálculo es infrecuente correspondiendo ella a un 1-3% de los casos (4-9). De nuestra serie, ningún caso correspondió a este grupo.

Cuando existe obstrucción intestinal, ésta se produce más frecuentemente en sigmoides, debido a que el diámetro de la luz es menor a este nivel. Esto se ve favorecido en pacientes portadores de diverticulitis, cuya luz intestinal es aún menor.

Existe alguna discusión si la fístula debe ser tratada al mismo tiempo que la obstrucción intestinal; sin embargo, la opinión más común es que la fístula debe ser tratada posteriormente (9-14).

Desde el punto de vista de laboratorio, las alteraciones, cuando existen, son las que usualmente se encuentran en enfermos con patología de vías biliares. Puede haber ictericia y aumento de la fosfatasa alcalina. La anemia no es frecuente.

En pacientes desnutridos puede haber hipoalbuminemia, debido a ingesta inadecuada, diarrea crónica y falta de síntesis hepática.

Puede haber leucocitosis moderada e hipoprotrombinemia (7).

La imagenología es muy importante en el diagnóstico de fístulas bilioentéricas en general, y de las fístulas colecistocólicas en particular.

1. Radiología simple: La presencia de aire en el árbol biliar en la placa simple, es muy sugestivo de fístula; por lo que se debe completar el estudio del paciente con una serie

gastroduodenal (SGD) o colon por enema (EO) (Fotografía No. 1).

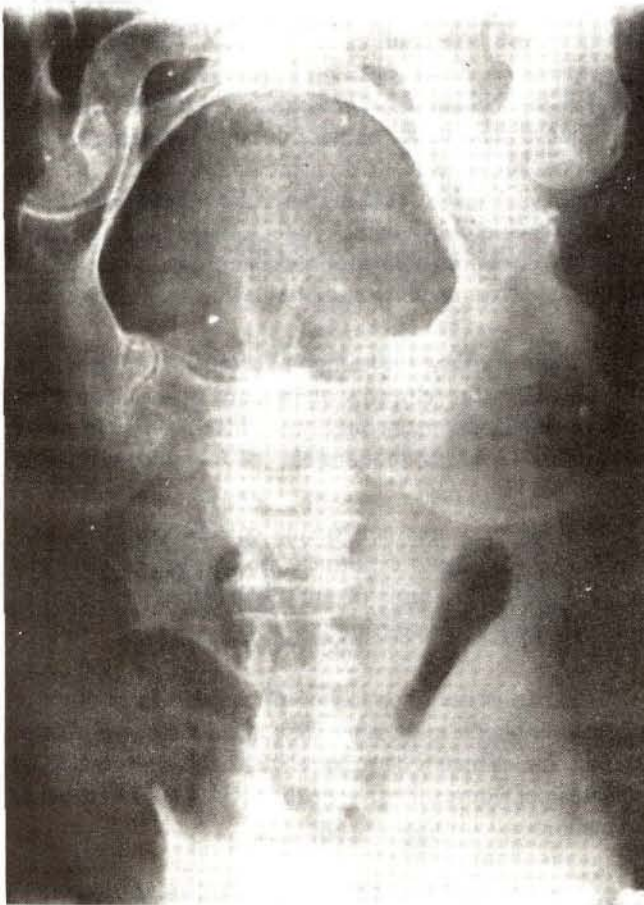En aquellos casos de obstrucción mecánica, los hallazgos son los secundarios a una obstrucción intestinal baja y raramente se delimitará una imagen sugestiva de cálculo enclavado en el colon sigmoideas.

2. Estudios de contraste: Si bien la colecistografía oral iniciará la subsecuente investigación, al no concentrar el medio o demostrar la presencia de litiasis, el enema opaco es el estudio contrastado de mayor valor diagnóstico; ya que en la mayoría de los casos demostrará el paso del medio de contraste a través de la fístula, desde el colon hacia la vesícula (Fotografía No. 2).

En nuestros casos, se demostró la fístula por medio del colon por enema en todos aquellos en los cuales se practicó este examen.

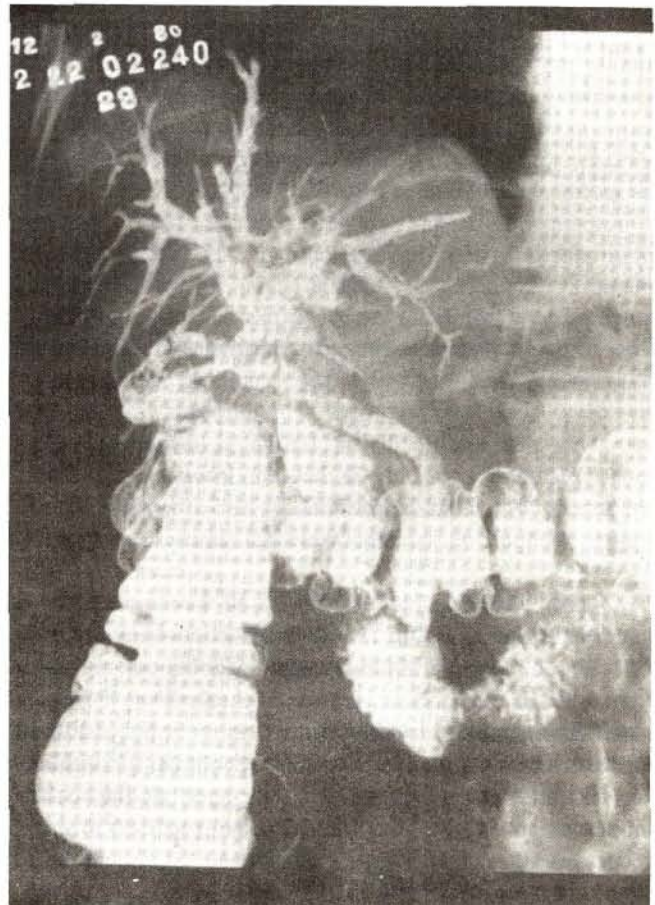
FISTULAS COLECISTOCOLICAS

FOTOGRAFIA No. 1



Placa simple de abdomen mostrando
aire en la vesícula

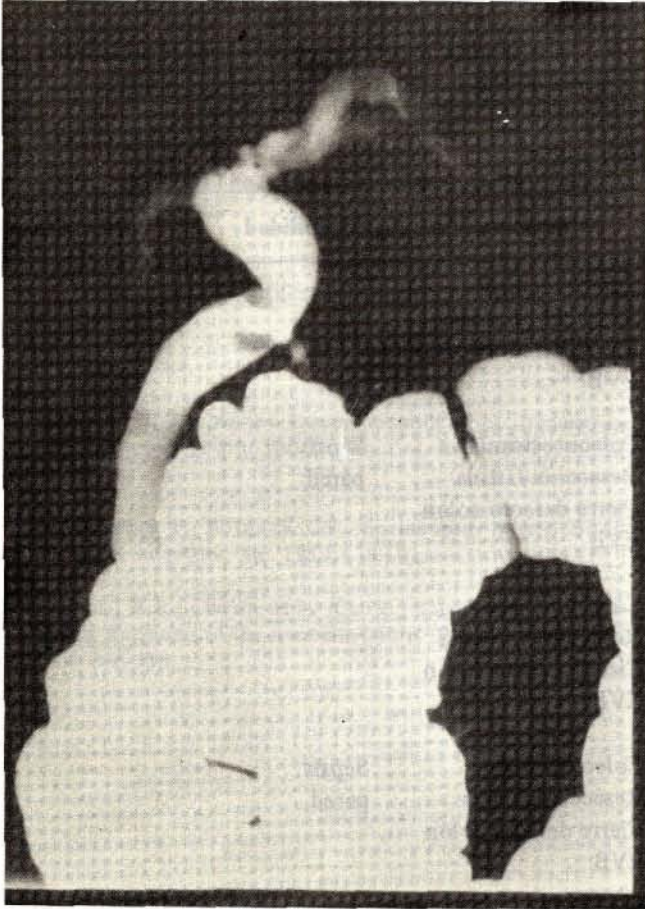
FOTOGRAFIA No. 2



Colon por enema que muestra pasaje del
medio de contraste a las vías biliares

FISTULAS COLECISTOCOLICAS

FOTOGRAFIA No. 3



Colon por enema que muestra llenado de coledoco con presencia de un cálculo dentro del mismo

También en algunas ocasiones, el enema opaco, demostrará una vía biliar dilatada con coledocolitiasis, tal como sucedió en un caso de nuestra serie (Fotografía No. 3).

La colangiografía ha sido superada en la actualidad por métodos con mayor resolución.

3. Estudios instrumentales invasivos: La colangiopancreatografía retrógrada endoscópica (C.P.R.E.) y la colangiografía hepática transparietal tienen valor para descartar la presencia de patología adicional de la vía biliar extrahepática, fundamentalmente coledocolitiasis (3).

Ambos estudios no sustituyen el enema opaco para demostrar las fístulas, pero los datos que aportan son de gran valor en el momento de la cirugía.

4. Imagenología no invasiva: El ultrasonido debe ser el primer estudio a realizar en el enfermo que se sospeche ictericia no médica. Este estudio no solo demostrará la presencia de aire en el árbol biliar, sino que brindará también

información acerca del calibre del mismo. En uno de nuestros pacientes la presencia de aire en vía biliar, reportado en el ultrasonido, indujo a realizar un colon por enema, el cual demostró la presencia de la fístula colecistocólica.

Nosotros no tenemos ninguna experiencia con el uso de la tomografía axial computarizada (TAC) en estos pacientes. Es nuestra impresión que el ultrasonido aporta datos suficientes, a un costo mucho menor, para sospechar el diagnóstico.

Una vez hecho el diagnóstico, la cirugía está indicada, sin importar la edad, excepto cuando por patología agregada exista contraindicación médica.

Generalmente, los pacientes se operan en forma electiva, aunque en algunas ocasiones son sometidos a cirugía de emergencia por alguna complicación tal como colangitis, sangrado, obstrucción (6). Si se tiene el diagnóstico preoperatorio, la preparación del colon está indicada como se mencionó anteriormente.

El tratamiento quirúrgico consistirá en colecistectomía con resección del trayecto fistuloso, cierre del orificio en el colon, exploración de la vía biliar, tanto instrumental como radiológica. Es importante enfatizar que la exploración se debe realizar siempre que sea posible, ya que la ausencia de ictericia se debe a la fístula y la incidencia de coledocolitiasis bastante alta; 43% en nuestra casuística (5-6).

Se ha descrito que existe relación entre cáncer de vesícula y fístula colecistocólica (6); dos de nuestros pacientes tenían carcinoma de vesícula. En teoría, el tratamiento de estos casos, consistiría en resección en bloque de la vesícula, el trayecto fistuloso, la porción del colon comprometida y además exploración de vías biliares

En la práctica, esto es poco factible, ya que el pronóstico del carcinoma de vesícula en sí es muy malo y si ya ha invadido el colon, se considera que la enfermedad está muy avanzada. En nuestros casos, con cáncer de vesícula, en uno de ellos se hizo resección en bloque, pero la paciente falleció tres meses después de enfermedad generalizada. El otro caso, tenía metástasis hepática por lo que únicamente se hizo colecistectomía y cierre del defecto en la pared del colon.

La morbimortalidad en pacientes operados de fístulas biliares internas es más alta que aquellos pacientes operados de simple colelitiasis. Esto puede ser explicado por varios factores entre los cuales están: patología asociada a la edad de los enfermos; ataques recurrentes de infección de la vesícula con formación de adherencias que hacen la disección anatómica más difícil, lo cual hace que el tiempo operatorio sea mayor; colangitis a repetición, lo cual causa cierto grado de daño hepático y contaminación del campo opera-

torio por las bacterias colónicas que favorece la sepsis postoperatoria.

La preparación mecánica intestinal, el uso de antibióticos profilácticos preoperatorios y el mejorar el estado general del enfermo a la vez que compensar la patología

asociada son factores determinantes en obtener un buen resultado de la cirugía y una satisfactoria recuperación posterior.

En general, el pronóstico es bueno en aquellos pacientes que no son portadores de enfermedad maligna.

RESUMEN DE CASOS

Caso	Sexo	Edad	Dx Pre	Operación	Morbilidad	Mortalidad
1	Fem.	52	Si Neumo-biligrama Colon por enema	Colecistectomía Resección fístula Cierre defecto colon EVB	—	—
2	Fem.	57	Si Colon por enema	Colecistectomía Resección fístula Cierre defecto colon EVB	Sepsis pared	—
3	Fem.	62	No	Colecistectomía Resección a fístula Cierre defecto colon EVB	—	—
4	Mas.	66	Si Colon por enema	Colecistectomía Resección fístula Cierre defecto colón EVB	Sepsis pared	—
5	Fem.	67	No	Colecistectomía Resección fístula Cierre defecto colon	Absceso Subfrénico	—
6	Fem.	69	Si Colon por enema	Rehusó	—	—
7	Fem.	69	No	Colecistectomía Resección fístula Colectomía parcial colostómica EVB	Sepsis pared Tromboflebitis Embolismo pulmonar	—
8	Mas.	71	No	Colecistectomía Resección fístula Cierre defecto colon	Septicemia Shock I.R.A.	Falleció 10 horas post-cirugía
9	Fem.	71	Colon por enema	Colecistectomía Resección fístula Cierre defecto colon EVB	—	—
10	Fem.	73	No	Colecistectomía Resección fístula Cierre defecto colon EVB	—	—

BIBLIOGRAFIA

- 1.- Amlicke, J.A. et. al. Geostrocic and gastrojejuhcolic fistulas. A report of Sixteen cases. *Am. J. Surg.* 1964;107: 744-75.
- 2.- Arce V. J.R. Bolaños, E. Mc. Ileo biliar. *Act. Med. Cost.* 1984; 27: 163-69.
- 3.- Ghazi, A. Enterobiliary Fistula and ERCP. *Am. J. Gastroent.* 1977; 68: 81-83.
- 4.- Glenn, F.; Mannix, H. Biliary Enteric Fistula. *Surg. Gyn. Obst.* 1957; 105: 693-705.
- 5.- Haff, R.C. et. al. Biliary-enteric fistula. *Surg. Gyn Obst.* 1971; 133: 84.
- 6.- Kaplan, B. J. Massive Lower Gastrointestinal Hemorrhage from Cholecystocolic fistula. *Dis. Col. Rect.* 1967; 10: 191-196.
- 7.- Marshall, S. F.; Rothwell, C.P. Spontaneous Internal Biliary Fistulas. *Surg. Clin. Am.* 1959; 679-691.
- 8.- Menda, R.K.; Chulan H.L. Cholecystocolonic fistula following Ameboma of the Ascendin Colon. *Dis. Col. Rect.* 1967; 14: 386-388.
- 9.- Porter, J.M. et. al. Spontaneous biliary-enteric-fistulas. *Surgery* 1979; 68: 597-601.
- 10.- Roderick, Ch. et. al. Biliary-Enteric Fistulas. *Surg. Gyn. Obst.* 1971; 84-88.
- 11.- Stull, J.R. Thomford, H.R. Biliary Intestinal Fistula. *Am. J. Surg.* 1970; 120: 27-31.
- 12.- Safaie-Shirazi, A. et. al. Spontaneous Entero-biliary Fistulas. *Surg. Gyn. Obst.* 1973; 137: 769-772.
- 13.- Yaacov, W. et. al. Spontaneous Biliary-Enteric Fistulas. Some considerations on the Management of Gallstones. *The Am. J. of Surg.* 1976; 131: 680-683.
- 14.- Zwemer, F. L. et. al. Biliary Enteric Fistulas. Management of 47 cases in Native Americans. *The Am. J. of Surg.* 1979; 138: 301-304.