

# TRATAMIENTO DE LA OSTEOMIELITIS CRÓNICA POSTRAUMÁTICA DE LA DIÁFISIS DISTAL CON COLGAJOS LIBRES MICROVASCULARES.

DR. CARLOS CENTENO RAMIREZ\*  
DR. RONALD PINO KING\*  
DR. JOSE MA. ARGUEDAS SOTO\*

## RESUMEN:

*Presentamos 8 pacientes portadores de osteomielitis crónica en los tercios medio y distal de la pierna. Estos pacientes fueron tratados en nuestro Servicio durante un período de 8 años.*

*El tratamiento efectuado consistió en una debridación amplia de hueso y tejidos blandos. El defecto creado se cubrió con colgajos libres microvasculares, bien vascularizados. Las zonas donadoras de los colgajos fueron inguinal en un caso y de dorsal ancho en 7 casos, de los cuales 4 fueron miocutáneos y 3 musculares, con injerto de piel sobre el colgajo.*

*Los resultados fueron muy buenos en 6 pacientes (75%), lográndose una buena cobertura de tejidos blandos y eliminación del proceso infeccioso, tanto clínica como radiológicamente. Dos pacientes presentaron complicaciones que prolongaron el tratamiento, pero en estos momentos se encuentran libres de infección.*

## SUMMARY:

*We present 8 patients with chronic osteomyelitis of the middle and distal third of the leg. These patients were treated in our department, during a 8-year period.*

*The treatment performed on these patients, was a wide surgical debridement of bone, soft tissues and coverage with healthy well-vascularized microvascular free flaps. Our choice of free tissue for transfer was one free groin flap, 4 free latissimus dorsi musculocutaneous flap and 3 free latissimus dorsi muscle flap with a skin graft.*

*The results were excellent in 6 patients (75%), allowing a well soft tissue coverage and complete resolution of all drainage or chronic bone infection, both clinically and radiographically. In two patients, there were complications that prolonged the treatment, but at this moment they are free of infection.*

## INTRODUCCION

Las fracturas expuestas de la tibia son relativamente frecuentes en nuestro medio. Una complicación no deseada de esta patología es la infección. La osteomielitis tiene mala respuesta a la terapia antibiótica volviéndose crónica en un alto porcentaje (15). Se han propuesto diversas técnicas quirúrgicas para el tratamiento de esta entidad, como debridaciones, cauterizaciones, injertos de piel, colgajos locales, colgajos cruzados, con resultados poco alentadores

(5-6-7-11-15). En 1973, Daniel y Taylor (16) introducen los colgajos libres microvasculares. De esta manera se hace posible transferir un colgajo bien vascularizado, de un sitio distante en un solo estadio. Este tipo de colgajos es de gran utilidad, principalmente en la porción distal de la pierna, donde no es fácil cubrir defectos con colgajos locales o cruzados (15).

En este trabajo presentamos 8 casos de osteomielitis crónica post traumática de la diáfisis tibial. Se les realizó una debridación con resección amplia de tejidos blandos comprometidos. El defecto creado fue cubierto con colgajos libres microvasculares. Estos últimos correspondieron

\*Servicio Cirugía Plástica y Reconstructiva  
Hospital México



a uno inguinal cutáneo, cuatro de dorsal ancho miocutáneos y tres de dorsal ancho musculares. Los resultados fueron buenos, proporcionándose una adecuada cobertura, tanto funcional como estética, así como curación de la enfermedad.

## PACIENTES Y METODO

Se estudiaron 8 pacientes, con procesos osteomielíticos crónicos postraumáticos, a nivel de la porción media y distal de la extremidad inferior. Las edades oscilaron entre 12 y 54 años, para un promedio de 35.5 años. El tiempo de evolución de la enfermedad fue de 2 meses a 45 años. Todos tenían múltiples cirugías y distintos esquemas anti-bióticos previos, sin éxito.

Los criterios que se emplearon para el diagnóstico de osteomielitis crónica fueron: la historia de supuración y exposición ósea por dos o más meses (8 pacientes); un cultivo positivo de la secreción proveniente del hueso (8 pacientes); histología ósea positiva por osteomielitis crónica (6 pacientes); datos radiológicos compatibles con infección ósea crónica (8 pacientes).

A todos los casos se les efectuó resección amplia de tejidos blandos comprometidos, curetaje y debridación ósea. El defecto se cubrió con colgajos libres microvasculares, tomados de región inguinal (1 paciente) o de dorsal ancho (7 pacientes). Los colgajos de dorsal ancho fueron 4 miocutáneos y 3 musculares.

Se define como colgajo libre microvascular al trasplante, en una sola operación, de un segmento compuesto de piel y tejido subcutáneo, a un sitio distante, utilizando cirugía microvascular. Este trasplante en una etapa, es posible por la anastomosis de una o más arterias y una o más venas en el colgajo con arterias y venas del sitio receptor. En circunstancias apropiadas, pueden incluirse en el colgajo otros tejidos como hueso, nervio y músculo (13-14 22).

A ninguno de los pacientes se les administraron esquemas de antibióticos específicos para osteomielitis, durante el postoperatorio. El único esquema empleado fue profiláctico, empleándose cefalotina en todos los casos, iniciándose dos horas antes del procedimiento y continuándose hasta el día quinto postoperatorio. También se administró dipiridamol y ácido acetil-salicílico, por su efecto inhibidor de la adhesión y agregación plaquetaria, por un período de 10 días posterior a la cirugía.

Estos pacientes fueron tratados por un período de 8 años. El tiempo de seguimiento oscila entre 5 meses y 8 años, con un promedio de 3 años.

## REPORTE DE CASOS

### Paciente 1:

Masculino de 54 años de edad. Desde los 10 años de edad presenta, posterior a fractura expuesta, proceso osteomielítico crónico en tercio-medio de la tibia izquierda. Tiene múltiples internamientos a distintos hospitales, por cuadros de supuración y reactivación del proceso infeccioso, los cuales alternan con períodos de remisión menores de un año. Durante estos, se le realizaron incontables procedimientos quirúrgicos, sin éxito alguno. En junio de 1977, se le efectuó resección amplia de tejidos blandos comprometidos y curetaje óseo. El defecto creado se cubrió con un colgajo libre microvascular inguinal izquierdo, dependiente de la arteria circunfleja ilíaca superficial. Los vasos receptores fueron los tibiales anteriores, haciéndose anastomosis término-terminal en una arteria y una vena. La zona donadora del colgajo se cerró en forma directa, cicatrizando adecuadamente. La evolución fue buena, sin recidiva clínica de la infección y los cambios radiológicos son notables indicando curación de la enfermedad, durante todo su seguimiento (8 años). Su estado actual es bueno, encontrándose deambulando. (Figura 1).

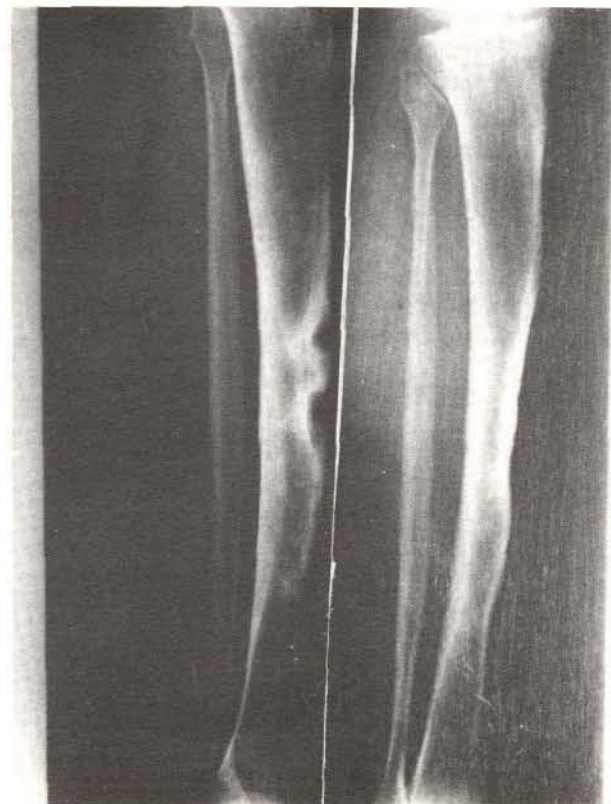
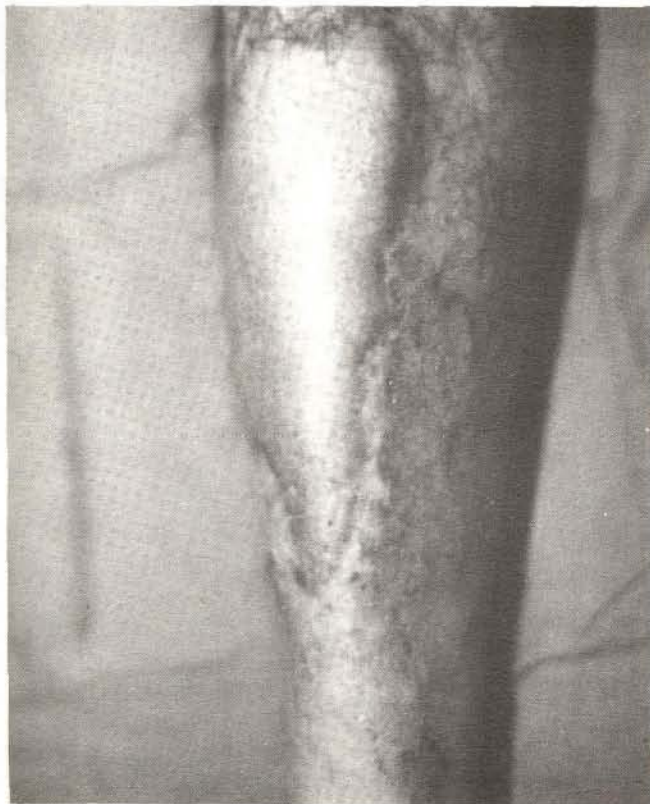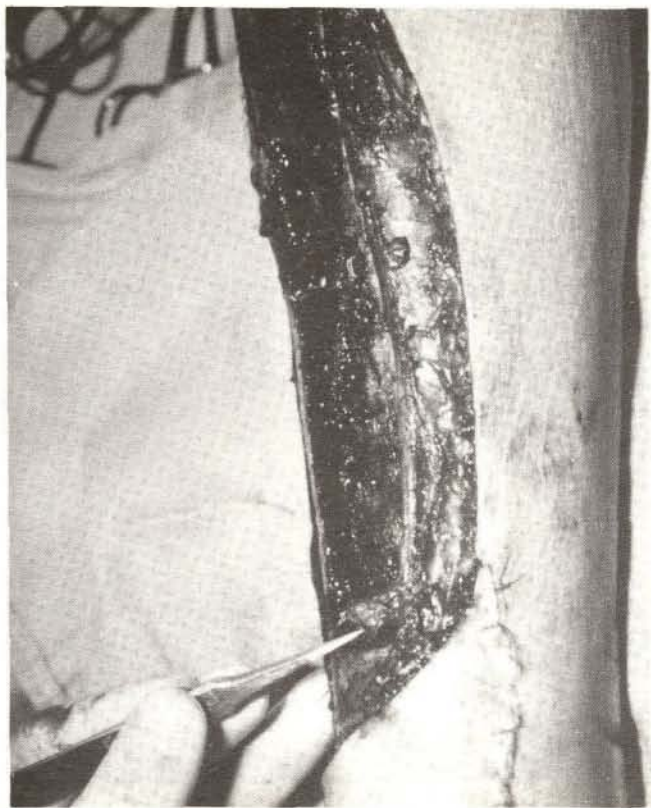
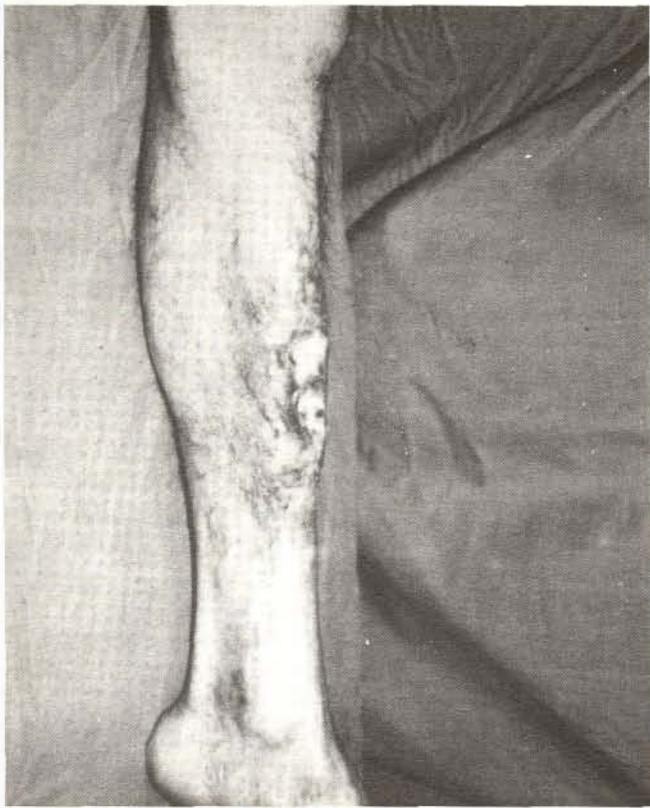### Paciente 7:

Masculino de 52 años de edad. Portador de proceso osteomielítico crónico en tibia derecha, como consecuencia de fractura expuesta a los 7 años de edad. Presentaba períodos de exacerbación frecuentes, alternando con períodos de remisión. Los distintos métodos de tratamiento (esquemas antibióticos, curetaje óseo, injertos, colgajos locales) no surtieron efecto. En agosto de 1983 se procedió a un curetaje óseo con resección amplia de tejidos blandos afectados. Se cubrió el defecto con un colgajo libre microvascular de dorsal ancho (miocutáneo), anastomosando los vasos tóraco-dorsales del colgajo, con los tibiales anteriores del lecho receptor. La zona donadora se cerró directamente. La evolución fue buena, egresándose el paciente deambulando, el día 8 postoperatorio. Hasta la fecha no hay evidencia de recidiva y existen cambios radiológicos favorables. (Figura 2).

## RESULTADOS

De los 8 casos, los resultados fueron excelentes en 6 de los pacientes (75%). Estos, durante su seguimiento no han presentado evidencia de recidiva de la infección. Un paciente sufrió trombosis de la anastomosis venosa el quinto día postoperatorio, sufriendo pérdida parcial del colgajo, sin proporcionar una cobertura completa, con infección subsecuente. Este último fue resuelto posteriormente con un colgajo fascio-cutáneo local, con el cual se cubrió la zona en que el colgajo microvascular fue deficiente, cediendo así el proceso infeccioso. Se puede considerar que en este caso la persistencia de la infección, fue por falta de cobertura





**FIGURA 1**

(A) - Cuadro de osteomielitis crónica de 44 años de evolución. (B) Debridación amplia de hueso y tejidos blandos, se muestran los vasos tibiales anteriores preparados para la anastomosis microvascular. (C) 8 años después, libre de supuración. (D) Radiografías preoperatorias (izda.) y 8 años después de la cirugía (der.) mostrando franca mejoría del compromiso óseo.

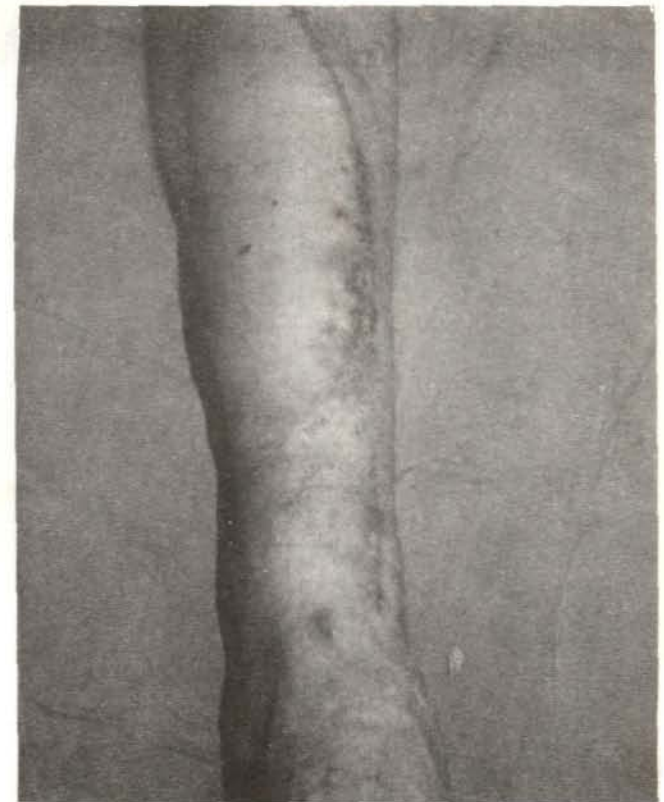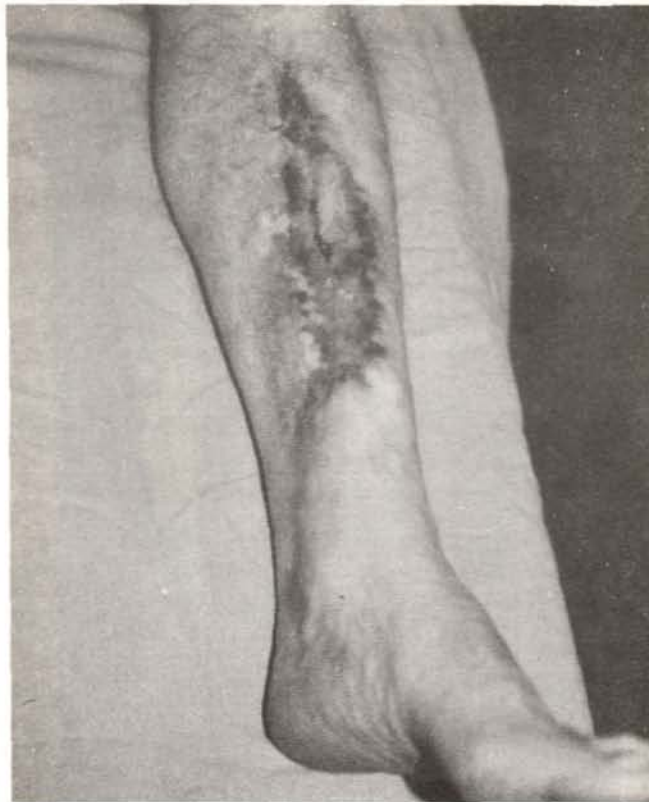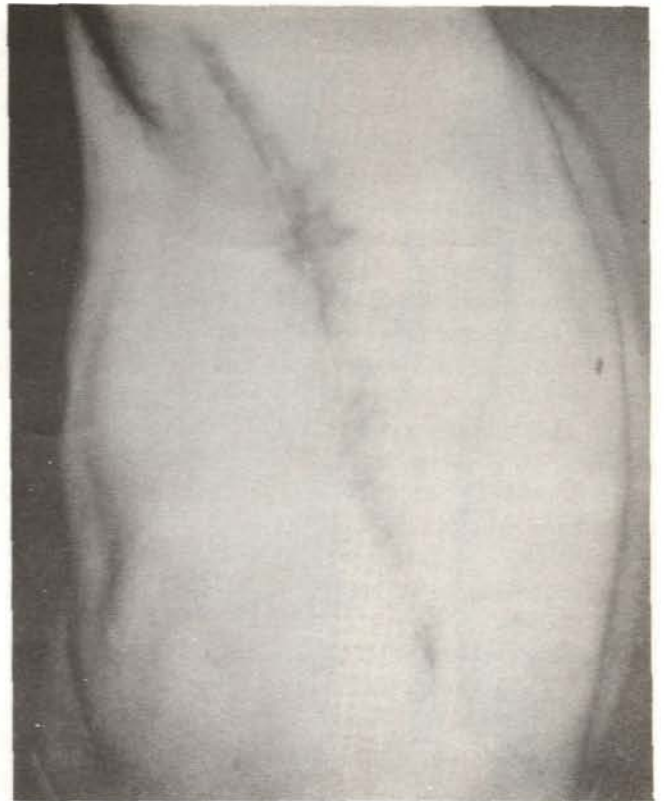
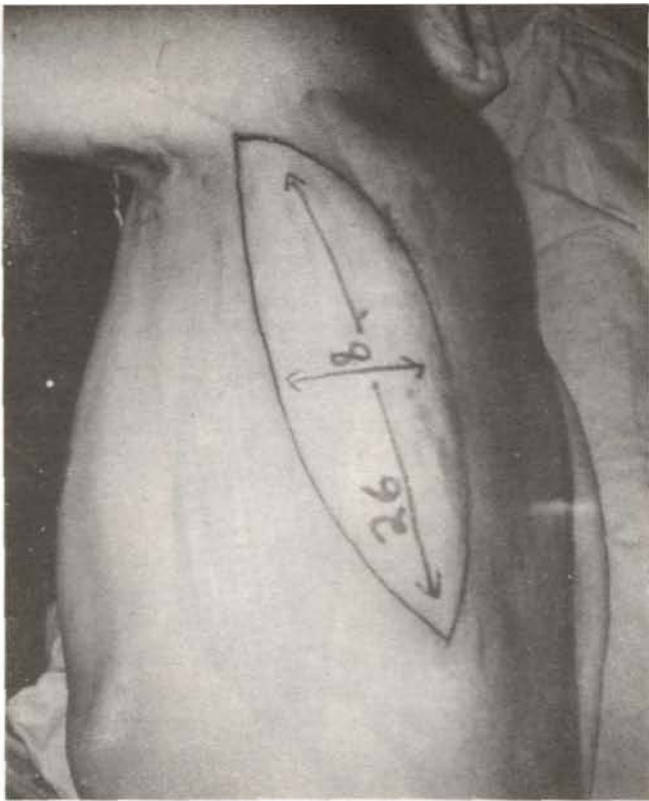


FIGURA 2

(A) Paciente en la mesa operatoria, se marca las dimensiones del colgajo dorsal ancho miocutáneo. (B) La zona donadora 1-1/2 años después. (C) colgajo microvascular 1-1/2 años después de la cirugía.



(necrosis parcial del colgajo), que se resolvió cuando se logró una cubierta adecuada. Esto nos elevaría el porcentaje de éxito a un 87%.

Otro paciente cursó con mala unión en el sitio de fractura; seis meses después del colgajo libre microvascular, se procedió a levantar el mismo y se colocó una placa de compresión para estabilizar el foco de fractura. En el postoperatorio presentó cuadro de inflamación y supuración, el cual desapareció al retirar la placa. En esta ocasión cultivó un germen distinto al cultivado en varias ocasiones previas, durante los cuadros de osteomielitis. Este episodio último, puede ser considerado como una complicación del procedimiento quirúrgico (colocación de la placa de compresión) y no una reactivación del proceso osteomielítico. Pero será el tiempo y la evolución clínica del paciente, quienes nos indicarán la verdad.

En cuanto al tipo de colgajo empleado, en el primer caso fue inguinal, lográndose un buen resultado estético y curación de la enfermedad. En los otros casos usamos colgajos de dorsal ancho, ya que consideramos más fácil la disección y más constante la anatomía. Además con el dorsal ancho podemos disponer de colgajos de grandes dimensio-

nes (hasta 35 x 20 cm) y un pedículo largo, lo que lo hace muy apto para colgajos libres microvasculares (2-3-12-22). Cuatro de los colgajos de dorsal ancho fueron miocutáneos. Estos tienen la desventaja, que con frecuencia y sobre todo en pacientes obesos, el colgajo resulta voluminoso y difícil de amoldar al sitio receptor. En ocasiones se requieren procedimientos adicionales (plastías) para adecuar el colgajo al lecho receptor, pero el resultado estético final es muy bueno. En tres casos se emplearon colgajos musculares. Estos tienen la ventaja que se amoldan mejor a la zona receptora, son menos voluminosos, es más fácil el cierre del sitio donador, pero requieren de otra cirugía para cubrir con un injerto el músculo transferido. Además, la zona injertada tiende a pigmentarse y contraerse, dando un resultado estético más pobre. En cuanto a resultados funcionales y curativos en ambos tipos de colgajo los resultados fueron iguales.

En cuanto al germen cultivado de la herida, proveniente del hueso, se encontraron estafilococos aureus en 3 casos (37.5%) y gérmenes Gram negativos en 6 casos (75%). Esto no se aleja de lo encontrado en otras series de osteomielitis crónica (18). (Tabla I).

**TABLA I**  
**COLGAJOS MICROVASCULARES EN OSTEOMIELITIS CRONICA**

CASO	EDAD SEXO	TIEMPO EVOLUCION	TIPO COLGAJO	CRITERIOS DIAGNOSTICOS	GERMEN CULTIVADO	DIMENSIONES COLGAJO (cm)	TIEMPO SEGUIMIENTO
1	54/M	44 años	Inguinal	A-B-C-D	Est. Aureus	18 x 14	8 años
2	17/M	14 años	D.A.M.C.	A-B-C-D	Pseudomonas	17 x 7	5 años
3	16/F	10 años	D.A.M.C.	A-B-C-D	Pseudomonas	30 x 10	2-1/2 años
4	46/M	10 años	D.A.M.	A-B-C-D	Est. Aureus Pseudomonas Klebsiella	13 x 8	2-1/2 años
5	52/M	9 meses	D.A.M.	A-B-C-D	Est. Aureus	20 x 10	2 años
6	35/M	3 meses	D.A.M.	A-B-D	Klebsiella	8 x 6	5 meses*
7	52/M	45 años	D.A.M.C.	A-B-C-D	Proteus	26 x 8	2 años
8	12/M	2 meses	D.A.M.C.	A-B-D	Pseudomonas Klebsiella	15 x 10	2 años

\* Falleció de causa ajena, estando libre de enfermedad.

**CRITERIOS DIAGNOSTICOS:**

A = historia supuración y exposición ósea crónica  
B = cultivo  
C = histología  
D = radiología

D.A.M.C. = dorsal ancho miocutáneo  
D.A.M. = dorsal ancho muscular



## COMENTARIO

Es bien sabido, que la osteomielitis es una complicación relativamente frecuente de fracturas expuestas en miembros inferiores (15-17-22). El factor más importante que contribuye a su ocurrencia y persistencia, es la presencia de vascularidad limitada, tanto en tejidos blandos como en hueso, asociado a la presencia de bacterias patógenas (5-8-9-10-17-18). Cuando el proceso se hace crónico, se asocia también a fibrosis extensa en los tejidos circundantes. El tratamiento de esta entidad debe consistir en debridación amplia de tejidos blandos y hueso afectados y cubrir la zona con tejido sano bien vascularizado.

En la porción distal de la extremidad inferior, los colgajos locales bien vascularizados son poco abundantes (9-19). Aunque este concepto tiende a variar con la descripción de los colgajos fascio-cutáneos, que apenas se encuentran en fase experimental y es poco lo que se ha publicado al respecto (20). Con el advenimiento de la microcirugía vascular, se hace posible la transferencia de colgajos bien vascularizados de un sitio distante a otro, sin necesidad de fijaciones incómodas, como es el caso de los colgajos cruzados. Otra ventaja de éstos es que hay gran variedad de zonas donadoras, dándonos bastante flexibilidad en la elección.

Los colgajos libres microvasculares, están dotados de una irrigación superior a la que necesitan para mantenerse viables (9-10). Esto hace que la vascularidad del colgajo, proporcione un aumento del flujo sanguíneo y aporte de oxígeno al sitio receptor. Este incremento de la circulación en el área cubierta por un colgajo libre microvascular, es vital para curar procesos infecciosos y para la cicatrización en condiciones desfavorables, como son los casos de osteomielitis crónica de la tibia (4-5-7-8). Esto asociado a una debridación amplia de tejidos necrosados, mal vascularizados e infectados, son de carácter curativo en este tipo de patología.

En el primer caso empleamos un colgajo inguinal, dependiente de los vasos circunflejos ilíacos superficiales. El resultado estético y funcional fue excelente, curándose el paciente de su infección crónica. Algunos autores promueven el empleo de este tipo de colgajo para tratar problemas similares (10). En éstos la anatomía del pedículo vascular es variable y poco constante (23-24-25), por lo que preferimos el colgajo dorsal ancho.

El colgajo libre de dorsal ancho, tiene un pedículo (vasos tóraco-dorsales) de mayor longitud, con vasos de mayor diámetro, que los vasos circunflejos ilíacos superficiales, del colgajo inguinal (3-12-26-27). La gran longitud del músculo dorsal ancho y su piel circundante, hacen posible la transferencia de grandes extensiones de tejido, particularmente para reconstrucción de defectos grandes en extremidades inferiores. Además la vascularidad que tiene el

músculo, provee de un aumento del flujo sanguíneo y aporte de oxígeno, lo cual es fundamental para la curación de heridas infectadas. Este colgajo cuando se utiliza músculo y piel (miocutáneo), tiene en su contra que es más difícil de amoldarlo al sitio receptor por su volumen. También el cierre de la zona donadora se dificulta, en especial cuando el colgajo extraído es de grandes dimensiones. En ocasiones se requiere de procedimientos menores adicionales para amoldar el colgajo al sitio receptor. Aún así el resultado estético final es muy bueno, ya que se conserva la textura y coloración de la piel.

Si se utiliza únicamente el músculo (colgajo muscular), es más fácil el cierre de la zona donadora, ya que la piel no tiene tensión alguna y se amolda mejor al sitio receptor, ya que es menos voluminoso. Tiene la desventaja que requiere un injerto de piel sobre el músculo y el resultado estético final no es tan bueno, ya que conserva las características propias de un injerto de piel. Desde el punto de vista funcional y curativo, ambos tipos de colgajo, ya sea miocutáneo o muscular, tienen los mismos resultados. Nuestra opinión es que es más conveniente utilizar el colgajo muscular, cuando se trata de un paciente con mucho tejido adiposo y las dimensiones del colgajo a emplear sean muy grandes. En los casos de pacientes delgados y que no se requieren grandes dimensiones de tejido, preferimos usar el tipo miocutáneo.

En este estudio no podemos afirmar que la infección crónica del hueso está permanentemente curada o prevenida, en ninguno de los pacientes, ya que el tiempo de seguimiento promedio es de 3 años libre de infección. Pero sí podemos decir que se ofrece un nuevo horizonte, para mejorar la calidad de la vida de estos pacientes, superior a otros procedimientos empleados y que los resultados hasta la fecha son buenos.

## BIBLIOGRAFIA

1. Acland, R.; Smith, P.: Microvascular surgical techniques used to provide skin cover over an ununited tibial fracture. *J. Bone Joint Surg.* 58-B. 471-73, 1976.
2. Bailey, B.N.; Godfrey, A.M.: Latissimus dorsi muscle free flaps. *Br. J. Plast. Surg.* 35: 47-52, 1982.
3. Bartlett, S.P.; May, J.W.; Yaremchuk, M.J.: The Latissimus dorsi muscle: a fresh cadaver study of the primary neurovascular pedicle. *Plast. Reconstr. Surg.* 67: 631-6, 1981.
4. Bostwick, J.: Latissimus dorsi flap: current applications. *Ann. Plast. Surg.* 9: 377-80, 1982.
5. Burcke, H.J.; Furnas, D.W.: Symposium on clinical frontiers in Reconstructive Microsurgery, The C.V. Mosby Company. St. Louis, Toronto. 1984.
6. Cierny, G.; Byrd, S.; Jones, R.E.: Primary versus delayed soft tissue coverage for severe open tibial fractures. *Clin. Orthop. and Related Research.* 178: 54-63, 1983.

7. Daniel, R.K.; Taylor, G.J.: Distant transfer of an island flap by microvascular anastomosis. *Plast. Reconstr. Surg.* 52: 16, 1973.
8. Daniel, R.K.; Terzius, J.K.: *Reconstructive microsurgery.* Little Brown and Company. Boston, 191 p. 1977.
9. Ger, R.: Muscle transposition for treatment and prevention of chronic post-traumatic osteomyelitis of the tibia. *J. Bone Joint Surg.* 59-A: 784-91, 1977.
10. Ger, R.; Efron, G.: New operative approach in the treatment of chronic osteomyelitis of the tibial diaphysis. A preliminary report. *Clin. Orthop. and Related Research.* 70: 165-69, 1970.
11. Harri, K. et. al.: Free Groin skin flaps. *Brit. J. Plast. Surg.* 28: 225-237, 1975.
12. Mathes, S.J.: The muscle flap for management of osteomyelitis. *N. Engl. J. Med.* 306: 294-95, 1982.
13. Mathes, S.J.; Alpert, B.S.; Chang, N.: Use of the muscle flap in chronic osteomyelitis: Experimental and clinical correlation. *Plast. Reconstr. Surg.* 69:815-28, 1982.
14. Mathes, S.J.; Nahai, F.: *Clinical applications for muscle and musculocutaneous flaps.* The C.V. Mosby Company. St. Louis, Missouri, 645-62, 1982.
15. May, J.W.; Gallico, G.G.; Júpiter, J.; Savage, R.C.: Free Latissimus Dorsi muscle flap with skin graft for treatment of traumatic chronic bony wounds. *Plast. Reconstr. Surg.* 73: 641-9, 1984.
16. May, J.W.; Gallico, G.G.; Lukash, F.N.: Microvascular transfer of free tissue for closure of bone wounds of the distal lower extremity. *N. Engl. J. Med.* 306: 253-57, 1982.
17. Maxwell, G.P.; Stueber, K.; Hoopes, J.E.: A free Latissimus dorsi myocutaneous flap. *Plast. Reconstr. Surg.* 62: 462, 1978.
18. O'Brien, B. Mc. C.: *Cirugía Reconstructiva Microvascular.* Editorial El Manual Moderno S.A. México, D.F., 232, 1980.
19. O'Brien, B.M.; Mac-Leod, A.M.; Morrison, W.A.: Microvascular free flap transfer. *Orthop. Clin. N.A.* 8: 349-366, 1977.
20. Ohmori, K. et. al.: Free groin flaps: Their vascular basis. *Brit. J. Plast. Surg.* 28: 238-246, 1975.
21. Santoni-Rugiu, P.: Review of 33 free groin flaps in the repair of complicated defects of the lower limb. *Ann. Plast. Surg.* 9: 10-17, 1982.
22. Serafin, D.; Voci, V.E.: Reconstruction of the lower extremity, microsurgical composite tissue transplantation. *Clin. Plast. Surg.* 10:55, 1983.
23. Tolhurst, D.E.; Haeseker, B.; Zeeman, R.J.: The development of the fascio-cutaneous flap and its clinical applications. *Plast. Reconstr. Surg.* 71: 597-605, 1983.
24. Vasconez, L.O.; Bostwick, J.; Mc. Craw, J.: Coverage of exposed bone by muscle transposition and skin grafting. *Plast. Reconstr. Surg.* 53: 526-30, 1974.
25. Waldvogel, F.A.; Medodd, G.; Swartz, M.N.: Osteomyelitis: a review of clinical features, therapeutic considerations and unusual aspects. *W. Engl. J. Med.* 282: 198, 260, 1970,
26. Weiland, A.J.; Moorre, J.R.; Hotchkiss, R.W.: Soft tissue procedures for reconstruction of tibial shaft fractures. *Clin. Orthop. and Related Research* 178: 42-53, 1983.