

# Sprue tropical en Costa Rica

*Dr. Jorge Miranda Martínez\**

## INTRODUCCION

Existe en nuestro medio confusión y falta de conocimiento en relación con este padecimiento. Creemos que la primera justificada, ya que durante mucho tiempo el sprue tropical ha sido un síndrome en búsqueda de una etiología clara y definida.

Durante años se especuló sobre la etiología infecciosa de este mal, en base principalmente a su incidencia epidémica entre las tropas coloniales inglesas en la India o, más recientemente, entre las tropas norteamericanas asentadas en Asia o en Puerto Rico; pero todos los esfuerzos por aislar un agente viral o bacteriano específico fracasaron.

No fue sino hace pocos años que se demostraron enterobacterias en la luz del intestino delgado en pacientes de diferentes partes del mundo que sufrían sprue tropical (2-7-8-11).

Aún más, se ha encontrado correlación entre el grado de daño mucoso intestinal y el número de bacterias presentes dentro de él (2) y hasta se han podido desarrollar lesiones mucosas en animales de experimentación, mantenidos libres de gérmenes y que fueron

infectados con cepas bacterianas escogidas (8).

Klipstein (7) identificó los tipos de bacterias residentes en el intestino delgado como *Klebsiella Pneumoniae* en 7 de 11 casos y *E. Coli* en dos. Otros autores, o los mismos en trabajos posteriores, han encontrado siempre predominancia de coliformes (8).

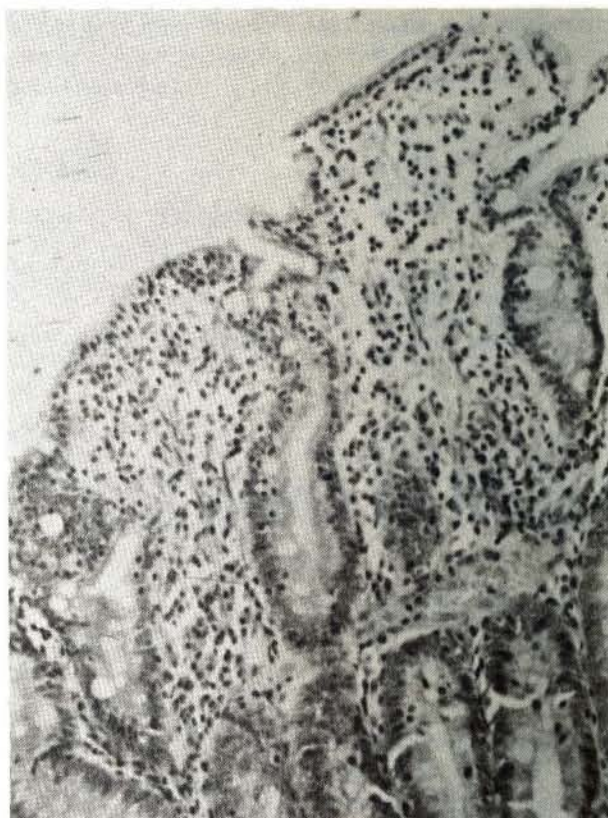
Algunos sugieren que la patogenicidad de estos microorganismos no está necesariamente relacionada a su presencia en el intestino delgado, sino también a su capacidad para "adherirse" y proliferar sobre la mucosa (11).

Además del factor bacteriano citado, en una segunda etapa se produciría un bloqueo en la absorción de folatos, bloqueo aún no dilucidado en sus mecanismos más íntimos, lo cual agrava la lesión mucosa intestinal y, si el individuo se encontraba en un balance crítico en sus existencias de vitamina B<sub>12</sub> o de ácido fólico, sobreviene la aparición temprana de anemia megaloblástica en el curso de la enfermedad.

Aún con estos recientes hallazgos concernientes a la etiopatogenia, y desde el punto de vista de lo que interesa al clínico práctico, se nos hace difícil definir el sprue tropical.

---

\*Gastroenterólogo. Hospital México - C.C.S.S.  
Profesor Asociado Facultad de Medicina - U.C.R.



**BIOPSIA DE YEYUNO. (H.E. 250X)** Se observan fácilmente vellosidades achatadas e infiltrado inflamatorio de tipo crónico en la lámina propia. Tales hallazgos, inespecíficos, son los comunes en pacientes con sprue tropical. (Cortesía del Dr. Víctor Jiménez).

Creemos que sus rasgos fundamentales son los de una diarrea prolongada, que no cede a los tratamientos habituales, que se acompaña de mala absorción de carbohidratos, vitaminas y grasas y que responde exitosamente al tratamiento con ácido fólico, vitamina B<sub>12</sub> y/o antibióticos.

Se da por un hecho que se han descartado razonablemente, en la práctica corriente con la biopsia de yeyuno y con la radiología del intestino delgado, otras causas de mala absorción.

En la definición no se incluye la anemia megaloblástica como rasgo característico, porque su presencia no es necesaria para pensar en esta entidad, como comentaremos más adelante.

No se precisa tampoco sobre la etiología, porque la comprobación de la pululación

bacteriana antes mencionada constituye un procedimiento difícil y fuera del alcance del clínico práctico, al menos por ahora.

El inicio de la enfermedad en forma epidémica, a veces como una gastroenteritis aguda bacteriana, aunque muy sugerente de sprue, tampoco es constante.

Creemos que en Costa Rica existe sprue tropical, como país cálido que es, pero que muchas veces su presencia pasa inadvertida porque el padecimiento remite espontáneamente o porque el médico, en forma empírica, receta antibióticos o vitamínicos que mejoran o "curan" la diarrea persistente que tiene a su cuidado, o la anemia megaloblástica que motiva la consulta.

Presentamos tres casos escogidos entre varios que hemos visto en los dos últimos años en el Hospital México, para ilustrar

algunas variantes clínicas del padecimiento.

**Caso N° 1:**

E.C.D.M. 32 años, masculino, químico industrial, vecino de Santa Ana, cantón de San José.

Antecedentes personales: Hace 8 años tuvo un episodio de diarrea de varios meses de evolución que cedió espontáneamente.

Ingresa al Hospital por diarrea crónica de 4 meses de evolución con evacuaciones espumosas y semilíquidas, hasta 10 por día y pérdida de peso de 10 Kgs.

Examen físico: Peso 91 Kgs. Estatura 1.86 m. Resto sin particularidades.

Exámenes de laboratorio: Hemoglobina 13.4 grs. Proteínas séricas 6.8 grs. Albúmina 4.4. Coprocultivos y coproparasitarios negativos.

Test de Schilling: 0.67% (normal más de

10%). Grasas fecales: 50 grs. en 24 hrs. (normal hasta 7 grs.). Excreción urinaria de d-xilosa: 1.7 grs. en 5 hrs. (normal más de 4 grs.).


Tránsito intestinal: con dilatación de asas y pliegues engrosados.

Biopsia de yeyuno: discreto engrosamiento y aplanamiento de vellosidades, acompañado por edema e infiltrado inflamatorio de la túnica propia.

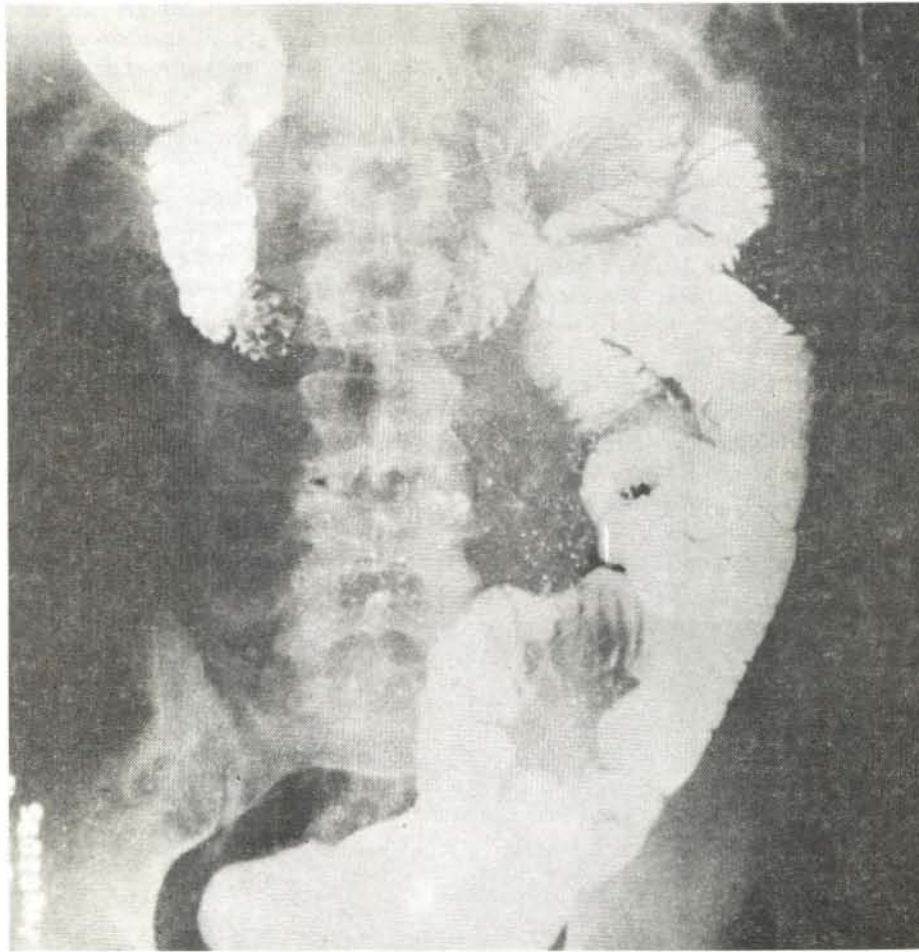
Tratado con ácido fólico primero y luego, por no mejorar con la rapidez deseada, con tetraciclinas, tiene una espectacular mejoría con desaparición de la diarrea y aumento de 13 libras de peso.

**Caso N°2:**

36 años, masculino, de profesión salonero; vecino de La Uruca.



*No deben esperarse en el tránsito intestinal de estos pacientes los clásicos hallazgos de "disfunción motora", tan característicos en otros problemas de mala absorción (enfermedad celíaca).*



*La dilatación de asas y el engrosamiento de pliegues son los hallazgos más frecuentes en el tránsito intestinal de los pacientes con sprue tropical.*

Antecedentes personales: de alcoholismo desde su juventud, práctica que suspendió totalmente hace año y medio. Previamente a su enfermedad actual dice haber tenido una dieta variada, con frecuente ingesta de proteínas y vegetales crudos.

Enfermedad actual: previo buen estado general, 3 meses de evolución con dolor cólico epigástrico post prandial, de un minuto de duración, malestar general, astenia, anorexia y pérdida de peso de 25 libras en un año. Evacuación intestinal una vez por día, heces amarillas, fétidas, que flotan en el agua; habla de estreñimiento ya que su hábito previo eran dos evacuaciones diarias.

Examen físico: Talla 1.72 m. Peso 48 kgs., lengua lisa; palidez mucocutánea, resto sin particularidades. Diagnóstico presuntivo

de ingreso: neoplasia gástrica.

Exámenes de laboratorio: Hemoglobina 9.2 grs.

Curva de tolerancia a la glucosa: plana, con un máximo de 99 mgs. a los 120 minutos. Absorción de triglicéridos: 110 mgs. en ayunas; 144 mgs. 3 horas post-prandio (normal si hay más de un 30% de aumento post prandial).

Excreción de d-xilosa en orina de 5 hrs. 3.5 grs. (normal más de 4 grs.).

Médula ósea: maduración megaloblástica.

Tránsito intestinal: con pliegues gruesos y dilatación de asas.

Biopsia de yeyuno: con infiltrado inflamatorio crónico y ensanchamiento de las vellosidades, compatible con mala absorción.

Otros exámenes, incluidos gastroscopía, radiografía de tórax son normales.

Tratado con B<sub>12</sub> y tetraciclinas y ácido fólico, desaparecen las evacuaciones anormales y la anemia y aumenta 5 libras de peso en dos meses.

### Caso N° 3:

M.V.A., sexo femenino, 35 años, oficios domésticos, vecina de Sardinal de Guanacaste.

Enfermedad actual: internada en observación por neoplasia de colon, con diarrea crónica de 8 meses de evolución y pérdida de peso de 25 libras; el inicio de su enfermedad coincidió con su traslado a vivir en Guanacaste, ya que anteriormente residía en Alajuela.

Examen físico: sólo se encontró paciente emaciada y con pigmentación cutáneo-mucosa.

Exámenes de laboratorio: Hemoglobina 10.2 grs. Colesterol 107 mgs. Tiempo de protrombina 34% que remontó a un 72% con vitamina K.

Coprocultivos y coproparasitarios negativos.

Médula ósea: maduración megaloblástica.

Excreción urinaria de d-xilosa 1 gr. en orina de 5 horas (normal más de 4 grs.).

Tránsito intestinal: acelerado, como único hallazgo.

Biopsia de yeyuno: con infiltrado inflamatorio de células plasmáticas y linfocitos y vellosidades achatadas, compatible con mala absorción.

Colon por enema, proctoscopia, gastroscopia y radiografía de tórax son normales.

Se descartó la Enfermedad de Addison con dosificación de cortisol plasmático.

Tratada con B<sub>12</sub>, ácido fólico y tetraciclinas, desaparece la diarrea y la anemia y aumenta 13 libras de peso en el curso de un mes.

### COMENTARIO

El primer caso ejemplifica bien la ocurrencia de sprue en un joven profesional en magnífico estado de salud previo, con una dieta variada y sin aparentes carencias. Es muy probable que ese buen estado de nutrición tuvo que ver con la ausencia de anemia en este paciente, como se describe que ocurre con frecuencia. (9).

Por otra parte, el defecto de absorción

está bien documentado, así como la dramática respuesta a la terapia indicada.

El segundo caso, en un paciente sin el status socio-económico del primero, pero que al parecer recibía una dieta variada, ejemplifica un caso que se desarrolló sin aparente diarrea, como se describe que puede ocurrir hasta en un 10% de los casos. (9).

Además nos sirve de pretexto para discutir algunos aspectos de la anemia megaloblástica nutricional y sus límites, a veces no muy precisos, con el sprue tropical.

Aunque se dice que la anemia megaloblástica nutricional puede provocar mala absorción de xilosa y cambios citoblásticos en el intestino (10), debemos aclarar que su incidencia es más frecuente en mujeres embarazadas, cuando se toman ciertos medicamentos (anticonsulvantes) o en los alcohólicos. Winawer, citado por Cook (3), no pudo demostrar anomalías funcionales en anemia megaloblástica nutricional y Siang, también citado por Cook, demostró mala absorción de xilosa sólo en 2 pacientes de 8 con anemia megaloblástica nutricional.

Además, en la serie de pacientes de Cook, la biopsia de yeyuno en enfermos con anemia megaloblástica nutricional era normal, cosa que no ocurría en nuestro caso N°2 en el que también se presumía mala absorción para las grasas (absorción de triglicéridos) y para los azúcares (curva de tolerancia plana).

Según Forshaw (6) el diagnóstico de anemia megaloblástica nutricional depende de la demostración de deficiencia sérica de folatos o Vitamina B<sub>12</sub>, a pesar de una función absorptiva intestinal normal.

Tales anemias, las megaloblásticas carenciales, constituyen en Inglaterra (donde no hay sprue tropical autóctono), y para este autor, sólo un 20% del total de anemias megaloblásticas.

Además, según Banwell, (1) es poco probable que deficiencias de B<sub>12</sub> ó ácido fólico sean per se responsables por los cambios morfológicos vistos en la biopsia de yeyuno de pacientes con sprue.

Por todo lo anterior consideramos que no se debe achacar a una anemia megaloblástica carencial un florido síndrome de mala absorción. En otros términos, sugerimos no etiquetar una anemia megaloblástica como

carencial sin una clara evidencia de un desbalance dietético, o si no se trata de una mujer embarazada o un alcohólico y, sobre todo, si no se ha tomado en cuenta una clínica, un laboratorio y una histología yeyunal que excluyan la posibilidad de sprue tropical.

Hasta el momento en Costa Rica no hemos visto publicaciones sobre sprue tropical y sí sobre anemias megaloblásticas (4-5); creemos que algunos de estos casos pudieron ser pacientes con sprue.

El caso N<sup>o</sup>3 nos hace especular si el cambio de domicilio de la paciente, a una zona cálida y supuestamente con mayor pululación bacteriana ambiental, fue el determinante de que ésta se infectara con una cepa coliforme productora de enterotoxinas y así diera inicio a su padecimiento.

La pigmentación cutáneo mucosa de esta paciente se ha descrito como ocurriendo en síndromes de mala absorción.

Para terminar, breves palabras con respecto a la terapéutica. Los folatos, dados en forma de monoglutamatos se absorben mejor en el paciente con sprue, que los poliglutámicos de la dieta (inhibición de una hidrolasa del ribete en cepillo de las células mucosas intestinales ?). El efecto terapéutico de los folatos, se ha relacionado a que "activan", sin formar parte de ellas, a una serie de enzimas de la mucosa intestinal y así mejoran la absorción. (9).

En ocasiones su uso no basta y es necesario recurrir a los antibióticos (nuestro caso N<sup>o</sup>1) a veces en forma repetitiva.

La dramática mejoría que se obtiene con el uso de ácido fólico y antibióticos constituye a la vez una prueba terapéutica, ya que otras lesiones difusas de la mucosa intestinal (enfermedad celíaca), excepcionalmente mejoran de esta forma. Un síndrome de asa ciega podría tener buena respuesta con este tratamiento, pero la lesión causante del mismo, por ejemplo, divertículos o estenosis

intestinal, suponemos que habría sido diagnosticada previamente con la radiología de intestino delgado.

## BIBLIOGRAFIA

- 1.- Banwell J.; Gorbach S. Tropical Sprue. Gut 10:328, 1969.
- 2.- Bhat P. et al. Bacterial Flora of the Gastrointestinal tract in souther Indian Control subjects and patients with tropical sprue. Gastroenterology 62: 11, 1972.
- 3.- Cook G.C. Absorption of xilosa, glucose, glycine and folic acid in Zambian Africans with anaemia. Gut 17: 604, 1976.
- 4.- Elizondo J., Miranda M., Ingiana A. Anemias Megaloblásticas. Acta Médica Costarricense No.13. Vol. 2, 121, 1970.
- 5.- Elizondo J., Cavallini W. Anemias Megaloblásticas. Acta Médica Costarricense No.19, Vol. 4, 35, 1976.
- 6.- Forshaw J., Moorhouse E.H., Harwood L. Megaloblastic Anaemia due to Dietary Deficiency. The Lancet 1004, 1964.
- 7.- Klipstein F.A., Holdeman Lillian V. Annals of Internal Medicine 79: 632, 1973.
- 8.- Klipstein F.A., Engert R.F., Short Helen. Enterotoxigenicity of colonising coliform bacterias in tropical sprue and blind loop syndrome. The Lancet, Vol. II, 342, 1978.
- 9.- Lindenbaum J. Tropical Enteropathy. Gastroenterology 64: 637, 1973.
- 10.- Lindenbaum J. Aspects of Vitamin B<sub>12</sub> and Folate Metabolism in Malabsorption Syndromes. American Journal of Medicine 67: 1037, 1979.
- 11.- Tomkins A.M., Drasar B.S., James W.P.T. Bacterial Colonisation of Yeyunal Mucosa in Acute Tropical Sprue. The Lancet. Vol. I: 59, 1975.
- 12.- Mucosal Biopsy of the Gastrointestinal Tract Whitehead. W.B. Saunders, 1979.